

News



Dicembre 2024 - distribuzione Nazionale

Partner




RIFATTI

GLI OCCHI

nuova porsche 911
carrera GTS 2025



inquadra il qr code
e guarda il video 



adv | majacom.it

Se sei pronto a vivere il lusso su misura e a sperimentare un'automotive eccezionale, Autoemotiva è la scelta ideale. Lasciati affascinare dalla visione di Matteo, fatti consigliare dal suo team esperto e concediti il piacere di possedere un'auto che rappresenta il tuo stile di vita e le tue passioni. Siamo pronti a superare ogni tua aspettativa e a trasformare il tuo viaggio su strada in un'esperienza indimenticabile.



AutoEmotiva

IL LUSSO SARTORIALE

Via Tuscania 41|43 - 00191 Roma
T. 06.94428662 / 348.4616440
autoemotivaroma@gmail.com

INDICE CONTENUTI

- 05** Il saluto del presidente
Roberto Bracaglia
- 08** Relazione del Segretario
Luca Cravero
- 10** AICPE nell'Elenco Delle Società Scientifiche riconosciute dal Ministero della Salute
Claudio Bernardi
- 12** AICPE Sa.fe
Barbara Cagli
- 13** La formazione del chirurgo plastico: ma a quale costo?
Giovanni D'Antonio
- 15** Journal Club
Ernesto Buccheri
- 18** Breast Implant Illness (BII) and Associated Health Issues. Evidence and Myth
Amin Kalaaji
- 26** La tecnica dual plane per l'aumento del seno è ancora attuale?
Adriano Santorelli
- 30** Integrazione della tecnica XPINE-FAT
Arturo Amoroso
- 35** La formazione in chirurgia estetica tra scuola di specializzazione ed extra rete
Fernando Rosatti
- 37** Accademia di Chirurgia Estetica AICPE: l'offerta formativa in Chirurgia Estetica continua
Claudio Bernardi
- 40** Le protesi a doppio gel nella chirurgia estetica del seno
Giuseppe Visconti
- 42** È l'ora della rinascita
Adriano Santorelli
- 45** Il debutto di AMBER
Ernesto Buccheri

WINTER SEASON



PRESIDENTE	ROBERTO BRACAGLIA	roberto@bracaglia.it
VICE PRESIDENTE	PAOLO VITTORINI	segreteria@paolovittorini.it
SEGRETARIO	LUCA CRAVERO	lucacravero@hotmail.it
TESORIERE	GABRIELE MUTI	gabmuti@drgmuti.net
CONSIGLIERI	BARBARA CAGLI ERNESTO MARIA BUCCHERI PIERLUIGI CANTA ALESSANDRO GUALDI GIOVANNI ZABBIA	b.cagli@policlinicocampus.it ernestobuccheri@ultraclinic.it info@pierluigicanta.it alegualdi@yahoo.it zabbia.giovanni@libero.it
PROBI VIRI	ALESSIO CAGGIATI EGIDIO RIGGIO ADRIANO SANTORELLI	caggiati@tiscali.it dottegidioriggio@gmail.com dott.adrianosantorelli@gmail.com

DIRETTORE EDITORIALE	ERNESTO MARIA BUCCHERI	ernestobuccheri@ultraclinic.it
DELEGATI ALLA RIVISTA	CLAUDIO BERNARDI ERNESTO MARIA BUCCHERI BARBARA CAGLI PIERLUIGI CANTA MARIA CANDIDA SERVILLO GIOVANNI ZABBIA	

AICPE

Sede legale: Via Sergio Forti 39 00144 Roma C.F./P. IVA 11606461009 PEC: aicpe@pec-legal.it

Tesoreria e Sponsor:
Assunta Visconti
366 91 13 197
tesoreria@aicpe.org

Ufficio stampa:
Simona Dondina
338 23 50 370
ufficiostampa@aicpe.org

Segreteria:
Alice Cazzaniga
335 148 8941
segreteria.aicpe@gmail.com

IL SALUTO DEL PRESIDENTE

ROBERTO BRACAGLIA



Cari Colleghi,

Colgo l'occasione di questo nuovo numero di AICPE NEWS per aggiornarvi sulle principali attività che abbiamo portato avanti in questi ultimi mesi. Con grande piacere vi comunico che, al termine di una impegnativa trattativa, la nostra polizza collettiva in scadenza il 31 dicembre 2024 sarà sostituita con una nuova con le Assicurazioni Generali a cui sono stati aggiunti tanti importanti miglioramenti.

- Essa avrà una retroattività illimitata, ovvero, coprirà tutta la nostra attività professionale pregressa, fin dal primo giorno in cui abbiamo iniziato a lavorare!

- Avremo la polizza che coprirà anche la Responsabilità Solidale. Ciò significa che in caso di responsabilità solidale con altri soggetti che non sono in grado di pagare la loro quota di risarcimento (persone fisiche, oppure Cliniche, ambulatori chirurgici e altri soggetti) le Generali risponderanno per l'intero importo, ovvero anche per chi avrebbe dovuto contribuire al risarcimento ma non lo fa perché non assicurato. Si riserva il diritto di surrogazione, in seguito, nei confronti dei condebitori solidali, ovvero di agire nei loro confronti per recuperare quanto da loro dovuto.

- Il massimale sarà non più di 1 milione ma è stato portato a 6.000.000 di euro.

- AICPE rimarrà il contraente che firmerà la nostra polizza collettiva e per tale motivo essa rimarrà non disdettabile al singolo Socio neanche in caso di sinistri.

- La polizza non avrà alcuna franchigia.

- Verrà coperta l'azione diretta del danneggiato verso l'assicuratore.

- In caso di contenzioso che coinvolga un nostro Socio le Assicurazioni Generali provvederanno a nominare come loro CTP per tutte le procedure medico-legali un nostro Collega AICPE preso nell'elenco dei Consulenti Tecnici di cui abbiamo fornito loro i nominativi. Avremo quindi una Collega AICPE, quindi molto competente sulla Chirurgia Estetica, che ci difenderà in ogni contesto.

Tutto questo ci garantisce un elevato incremento delle tutele.

Nonostante tutte queste migliorie e l'importante aumento dei costi di ogni cosa dovuto alla inflazione di questi ultimi anni gli importi dei Premi assicurativi a noi richiesti sono rimasti sostanzialmente gli stessi. E' da ricordare che per altre polizze di RC i Premi hanno avuto, in questo stesso periodo, un rincaro medio del 17,2%.

Altra cosa importante è che la nostra polizza per l'RC PROFESSIONALE per il 2025-2026 viene ad essere ad adesione completamente facoltativa: è stata rimossa la quota che tutti i soci corrispondevano di 350€. Essa verrà pagata, insieme al premio, solo da chi sottoscriverà la polizza. I costi finali saranno, quindi, per il singolo professionista €8800, per il Professionista Aiuto, Singolo Neo Professionista 6600.

Le lunghe trattative hanno avuto un esito molto favorevole grazie al fatto che sono riuscito a far recepire dalle Assicurazioni Generali l'alta professionalità che contraddistingue ogni nostro Socio.

Hanno percepito che AICPE è una grande, prestigiosa realtà composta di tanti validissimi professionisti accomunati oltre che da interessi scientifici anche da capacità e principi etici, che ci rendono, ormai, un riferimento sia a livello nazionale che internazionale.

Un altro importante successo AICPE è stato l'emendamento approvato nel Decreto Legge Omnibus (DL 113/2024) che ha messo la parola "fine" al contenzioso sull'IVA relativa agli interventi di Chirurgia Estetica effettuati prima del 17 dicembre 2023. L'Agenzia delle Entrate con tutti i suoi Uffici Finanziari periferici insisteva sulla riscossione dell'IVA pregressa.

Per questo importante obiettivo conseguito dobbiamo una profonda riconoscenza all'On. Catia Polidori che ha creduto in noi e che, con costanza e passione, è sempre stata una nostra affidabile referente ed alleata per questa battaglia in Parlamento.

In questo provvedimento viene finalmente specificato che "sono fatti salvi i comportamenti dei contribuenti adottati in relazione alle prestazioni sanitarie di Chirurgia Estetica effettuate prima del 17 dicembre 2023".

Per quanto riguarda, invece, l'IVA da applicare da oggi in poi abbiamo aperto un altro fronte per avere chiarezza sulla "Attestazione Medica" da redigere nei casi in cui riteniamo sia giusto esentare il paziente dal pagamento dell'IVA in base al principio stabilito nella legge del 17 dicembre 2023 su come e chi debba attestare, di volta in volta, che le prestazioni sanitarie di chirurgia estetica da svolgere abbiano il "fine di tutelare, mantenere o ristabilire la salute, anche psico-fisica" e, quindi, con l'esenzione dall'IVA.

Dopo vari tentativi senza risposta con il Ministero della Salute, siamo riusciti ad ottenere un parere del Presidente della FNOMCEO da noi interrogato come Commissione sulla Chirur-

gia Estetica dell'OMCEO di Roma. Il Presidente ci ha risposto chiaramente affermando che *“Debba essere lo stesso medico che effettua la prestazione sanitaria di chirurgia estetica a rilasciarla.”*

Al fine però di fugare ogni incertezza e renderla inattaccabile dall'ADE, abbiamo cercato un pronunciamento ufficiale del Ministero. A tal fine abbiamo trovato come interlocutore il Senatore Ignazio Zullo, capogruppo di Fratelli D'Italia nella Commissione Sanità del Senato. Ciò è stato possibile grazie all'intervento della società di Lobbying FB&Associati che abbiamo come partner.

L'interrogazione al Ministro delle Salute è stata presentata a settembre 2024: *“Si chiede di sapere quali iniziative intenda adottare il Ministro in indirizzo per chiarire – alla categoria interessata, nonché agli organi accertatori – quali siano i contenuti e i soggetti prescrittori delle attestazioni per le prestazioni sanitarie di chirurgia estetica esenti da IVA, rendendo così pienamente attuativa la disciplina introdotta dall'articolo 4-quater della legge 15 dicembre 2023, n.191.”*

Siamo a tutt'oggi in attesa di una risposta sia del Ministro che del sen. Zullo.

Un'interessante iniziativa che abbiamo intrapreso di promozione per AICPE è una campagna di comunicazione nel campo della Prevenzione femminile: questa ha il nome di SA.FE. inteso come 'sicuro/protezione' ma anche come acronimo di Salute al Femminile.

Il progetto AICPE SaFe ha l'obiettivo principale di contribuire ad aumentare la consapevolezza delle donne e delle pazienti sui temi della prevenzione del tumore al seno sui temi correlati con la salute e la sicurezza su mastoplastica additiva e mastopessi.

Essa proseguirà nei mesi successivi su vari argomenti come ad es. la prevenzione dell'invecchiamento ecc. La comunicazione verrà curata dalla giornalista Agnese Ferrara e il portale Mani Sul Cuore.

Il progetto vuole evidenziare le competenze dei Soci AICPE aumentando il prestigio e la reputazione dei suoi iscritti agli occhi del pubblico femminile/pazienti di chirurgia plastica estetica.

Queste sono state le principali attività portate avanti in questi ultimi tre mesi da AICPE.

Un caro saluto.

AICPE è una grande, prestigiosa realtà composta di tanti validissimi professionisti accomunati oltre che da interessi scientifici anche da capacità e principi etici

RELAZIONE DEL SEGRETARIO

LUCA CRAVERO



Cari colleghi,

con grande piacere vi aggiorno sulle iniziative prese dal CD AICPE e sui risultati ottenuti nell'ultimo trimestre.

Come già comunicato nella nostra chat, abbiamo ottenuto delle condizioni di rinnovo della polizza assicurativa con Generali davvero eccezionali, il merito va senza dubbio all'inflessibile lavoro del nostro Presidente. Inoltre abbiamo fornito a Generali un elenco di consulenti tecnici Aicpe per cui, in caso di contenzioso, avremo un collega competente che ci potrà giudicare.

Siamo ufficialmente diventati anche noi una società scientifica accreditata al Ministero, ve ne parlerà più approfonditamente il nostro ex-presidente Claudio Bernardi.

Abbiamo deciso di seguire più da vicino l'attività del social media manager che si occupa di Aicpe, nominando dei referenti a rotazione tratti dal nostro CD.

Il progetto AICPE SAFE procede, attualmente stiamo diffondendo messaggi sulla mammella, a gennaio si parlerà di turismo sanitario, ad aprile di complicanze da filler, a luglio di tumori cutanei.

Per quanto concerne il nostro congresso nazionale del 6-8 giugno 2025, a breve riceverete i topics: le più importanti novità riguardano il fatto che verrà dato maggiore spazio alla medicina estetica, inoltre si ripristinerà il premio Saccomanno per la migliore presentazione dei giovani chirurghi under 35.

Vi comunichiamo che Caggiati si è dimesso da proboviro, la sua funzione verrà coperta dal sottoscritto, pro tempore.

Vogliamo, ora e sempre, sottolineare l'importanza del lavoro svolto dall'Onorevole Polidori in questi anni per sostenere la nostra causa sulla questione IVA, quindi non la ringrazieremo mai abbastanza per l'impegno profuso fino alla stesura delle ultime specifiche sugli emendamenti IVA del 12/2023.

Queste le notizie più importanti, vi do un abbraccio collettivo.

Il vostro segretario.

J&J MedTech



Behind All Breasts™



MENTOR™

AICPE NELL'ELENCO DELLE SOCIETÀ SCIENTIFICHE RICONOSCIUTE DAL MINISTERO DELLA SALUTE

CLAUDIO BERNARDI



Alla fine ci siamo riusciti: in data 9 Settembre 2024 risultiamo ufficialmente inseriti a pieno titolo nell' Elenco delle Società Scientifiche e Associazioni Tecnico-Scientifiche delle Professioni Sanitarie del Ministero della Salute (ai sensi del DM 2 Agosto 2017)

https://www.salute.gov.it/imgs/C_17_pagineAree_4834_16_file.pdf v. pag 2, seconda riga.

È stato un percorso lungo e faticoso durato circa due anni, in cui ci siamo dovuti confrontare con il mondo dell'Amministrazione Statale ed in particolare con tutti i cavilli e postille burocratiche, alcuni giustificati, altri meno. Non a caso la domanda di inserimento nella lista l'abbiamo studiata e preparata meticolosamente e il giorno fatidico dell'invio degli incartamenti al Ministero della Salute, eravamo in tre a seguire passo per passo la procedura: l'indomita Barbara, il nostro Socio/Sindacalista Michele De Nuntiis ed il sottoscritto "leggermente" teso, come appare nella foto.

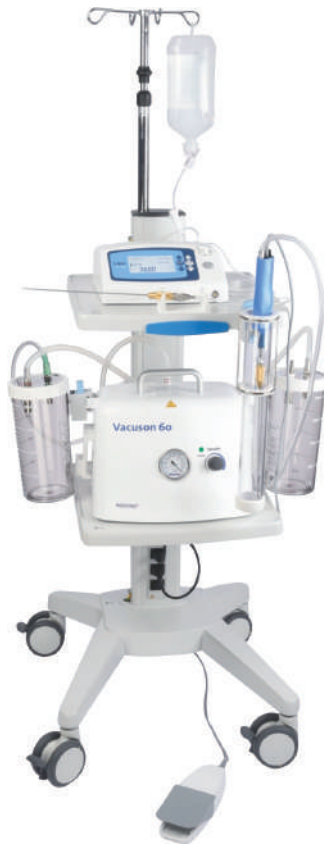Durante l'iter ci hanno fatto specifiche richieste di modifiche statutarie, cosa che prontamente abbiamo fatto in corso dell'Assemblea Straordinaria indetta apposta in quel di Milano. Hanno chiesto (giustamente) verifiche presso l'Ordine dei Medici ed anche lì ci siamo mossi di persona per verificare che si procedesse più veloci possibile.

Ci è stato richiesto in maniera corretta il numero dei Soci di AICPE, cosa che abbiamo fatto in maniera precisa, quasi maniacale ma, aumentando progressivamente il numero dei nostri Soci nel corso dei mesi, ci siamo trovati più volte ad aggiornare il numero degli iscritti in senso sempre crescente! Insomma, quando diciamo che ce l'abbiamo messa tutta non stiamo esagerando ed oggi, leggendo AICPE nell'elenco ministeriale, ci viene voglia di tirare un bel sospiro di sollievo e di dire orgogliosamente: "Avanti così!".

Alla fine ci siamo riusciti: in data 9 Settembre 2024 risultiamo ufficialmente inseriti a pieno titolo nell' Elenco delle Società Scientifiche e Associazioni Tecnico-Scientifiche delle Professioni Sanitarie del Ministero della Salute

NOUVAG⁺

Innovation for a better life.



Professional Liposuction

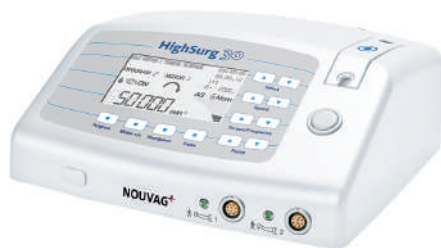the modern liposuction with

Lipo Cart

- Power Liposuction
- Power Infiltration
- Vacuum

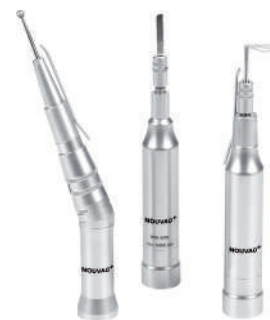NEW
Conform
Cannula

- ✓ più performante
- ✓ più ergonomico



ENT Surgery

HighSurg 30



designed for a precise
and controlled ENT Surgery

www.advanced-maes.com

distributore esclusivo per l'Italia

ADVANCED[®]
medical aesthetic solution

info@advanced-maes.com
(+39) 06 90405061 - 335 8093223





Carissimi Soci,

è con grande piacere che oggi Vi parlo di “AICPE SAFE” un nuovo bellissimo progetto della nostra Società.

AICPE Sa.fe (inteso in inglese (in) salvo, al ‘sicuro/protezione’ e come acronimo di **Salute al Femminile**), ha l’obiettivo principale di contribuire ad aumentare la consapevolezza delle donne e delle nostre pazienti su diversi temi di grande attualità come il turismo sanitario, le complicanze da filler, i tumori cutanei o la prevenzione del tumore al seno tema a me molto caro con il quale abbiamo deciso di iniziare questo progetto essendo Ottobre il mese della prevenzione.

AICPE Safe è una campagna di informazione dedicata alla salute al femminile pensata per informare le donne sui temi più delicati circa la loro salute in relazione alla chirurgia estetica disciplina che si iscrive oggi fortunatamente a pieno titolo nel percorso verso il benessere delle pazienti ed AICPE SAFE intende proprio contribuire a garantire il massimo della sicurezza in tutti i settori di applicazione della nostra professione.

Ogni campagna sarà pubblicata sul sito Aicpe.org in una sezione dedicata ‘Aicpe Safe’ e rilanciata sui social network della nostra Società, Instagram e Facebook.

Ai soci che hanno aderito, verrà fornito un pacchetto completo di servizi ‘chiavi in mano’ per la divulgazione delle diverse campagne contenente.

- Vademecum informativo (un quartino, formato A 4 da piegare in due parti) e un manifesto di adesione al progetto da appendere nelle vostre sale d’attesa. I materiali verranno forniti in formato elettronico e i soci Aicpe potranno stamparli e distribuirli nelle cliniche e negli ambulatori oltre che postarli sui propri social e siti internet nella versione elettronica.

- Post già pronti (grafica, testi, reel) da pubblicare sui profili social con i vostri commenti

Chi ancora non l’avesse fatto può aderire contattando la nostra segreteria, questo bellissimo progetto nasce proprio per i Soci e per le nostre pazienti, aiutiamoci a prevenire ed a lavorare tutti in sicurezza!

LA FORMAZIONE DEL CHIRURGO PLASTICO: MA A QUALE COSTO?

GIOVANNI D'ANTONIO



Diventare chirurgo, come tutti ben sappiamo, è un percorso lungo ed impegnativo; impegnativo dal punto di vista fisico, mentale ma anche economico. Volente o nolente un giovane chirurgo riesce a raggiungere l'indipendenza economica una volta finita la specializzazione; o almeno ci prova a raggiungerla. Le cose sono andate progressivamente a peggiorare da quando il concorso di specializzazione è diventato nazionale, rendendo i medici specializzandi dei “fuorisede” al pari degli studenti universitari. Inoltre a seguito della pandemia il costo della vita è lievitato in maniera esorbitante, rendendo il tutto ancora più complesso.

È ben noto a tutti che da sempre lo specializzando in Chirurgia Plastica vive, durante il suo percorso formativo, il problema “chirurgia estetica”; la nostra scuola di specializzazione si chiama “Chirurgia Plastica, Ricostruttiva ed Estetica”, ma di fatto la formazione in chirurgia estetica ci è preclusa. Ci è preclusa non per mancanza di strumenti o di competenze nelle mura ospedaliere; ci è preclusa semplicemente perché non è possibile eseguire prestazioni di chirurgia puramente estetica negli ospedali pubblici o convenzionati.

Un ulteriore problema è rappresentato, nella maggioranza dei casi, delle difficoltà che lo specializzando incontra nel ricevere dalla propria Università l'autorizzazione a svolgere il periodo di formazione esterna in una struttura privata, dove sarebbe possibile prendere confidenza con le procedure di chirurgia estetica. Rimangono quindi due alternative possibili: iniziare un secondo percorso di “formazione”, altrettanto lungo ed impegnativo, in chirurgia estetica una volta terminata la specializzazione oppure fare dei corsi a pagamento mentre si è specializzandi.

I corsi teorico-pratici di chirurgia estetica, le live surgeries e le fellowships sia in Italia che in Europa sono, a ragion veduta, molto costosi. Sono costosi per gli specialisti figuriamoci per gli specializzandi. Spesso lo stipendio mensile dello specializzando non è sufficiente a coprire nemmeno l'iscrizione, a cui poi vanno aggiunte le spese dei voli, dell'albergo e le spese di gestione quotidiana. Viene quindi da chiedersi: è giusto pagare per qualcosa che dovrebbe esserti dato durante la specializzazione ma che non può essere dato perché la legge lo vieta? È giusto che le Università stesse ostacolino le reti formative con strutture private, per meri motivi assicurativi e medico-legali, pur non potendo garantire un tipo di formazione chirurgica che invece dovrebbero essere in grado di fornire?

Ancora è giusto conseguire il titolo di specialista in Chirurgia Plastica, Ricostruttiva ed Estetica senza aver mai visto una procedura di chirurgia estetica?

Quali sono le possibili soluzioni? Agire a livello ministeriale, rendendo più morbida la burocrazia universitaria in merito all'inclusione di specialisti che esercitano in privato all'interno delle reti formative, ponendo in essere le condizioni affinché lo specializzando possa apprendere le procedure di chirurgia estetica; oppure agevolare gli specializzandi nell'iscrizione a corsi o fellowship patrocinate dalla nostra Società.

La formazione è la cosa più importante per un chirurgo, ma a quale costo?

È giusto pagare per qualcosa che dovrebbe esserti dato durante la specializzazione ma che non può essere dato perché la legge lo vieta?

JOURNAL CLUB

ERNESTO MARIA BUCCHERI




Cari amici soci, dopo l'avvicendamento di numerosi Autori e articoli, con piacere condivido una mia recente pubblicazione. Vi presento il mio ultimo impegno scientifico dove riporto la mia esperienza nella mastopessi con protesi. L'articolo è stato pubblicato sulla prestigiosa rivista *Aesthetic Plastic Surgery Journal* nel mese di Maggio 2024 e ha riguardato una tecnica per eseguire la mastopessi tailor made con ausilio di protesi in sicurezza; in sostanza, al termine della mastopessi la protesi è integralmente coperta dal tessuto ghiandolare senza timori di esposizioni protesiche correlate ad eventuali deiscenze o sofferenze cutanee.

Di seguito vi presento l'abstract e iconografia relativa alla tecnica. approfitto per salutarvi e arrivederci al prossimo Journal Club.

*L'articolo è stato pubblicato sulla prestigiosa rivista *Aesthetic Plastic Surgery Journal* nel mese di Maggio 2024 e ha riguardato una tecnica per eseguire la mastopessi tailor made con ausilio di protesi in sicurezza.*

Tailor-Made Mastopexy Plus Implant, A Safe Journey Toward Breast Reshaping and Augmentation

Ernesto Maria Buccheri¹ · Amedeo Villanucci²  · Paolo Montemurro³ · Nicola Rocco^{4,5} · Roy de Vita²



Background: Augmentation/mastopexy represents one of the most complex procedures in the setting of cosmetic surgery, and there is still an ongoing debate about the most suitable approach to undertake to avoid major complications and deliver the desired result. The present study aims to offer a further contribute to the topic by presenting our personal experience with an implant-guided tailor-made

mastopexy technique to manage moderate breast ptosis and hypotrophy.

Methods: A retrospective analysis of our database was carried out, and a total of 194 women who underwent a tailor-made resection pattern mastopexy plus implant from November 2016 to December 2021 were enrolled. All patients included in the study presented breast hypoplasia and ptosis classified as Regnault grade II. At the first-year follow-up visit, patients received an anonymous written questionnaire that addressed their self-perception of cosmetic results and overall satisfaction.

Results: The technique presented in the study showed a favorable safety profile with a total complication rate accounting for an 8.2% and an overall reoperation rate as low as 4.6%. Major concerns including wound dehiscence, implant exposure, and nipple necrosis are not reported. Patients' self-reported outcomes revealed high satisfaction rates and stable results in the long-term follow-up.

Conclusions: The described approach ensures proper reshaping together with the desired increased breast volume minimizing the chance of implant exposure due to wound dehiscence or any sort of tissue necrosis from devascularized skin edges. The surgical procedure described herein is safe and reliable.

Fig. 3 Illustration describing step-by-step the surgical technique. **a** The breast implant sizer is placed into the pocket with the NAC lifted according to the preoperative assessment. The vertical resection pattern is tailored by placing braided silk 3/0 single stitches, starting below the areola, and proceeding stitch by stitch from the top to the bottom of the vertical line. **b** Resection pattern is marked by contouring the outer edge of the basting. **c** Stitches are removed showing the defined pattern. **d** The skin within the markings is removed in a single piece de-epithelialization maneuver. **e** Definitive implant is placed. **f** The apex of the inferior flap is fixed to the lower edge of the areola by absorbable 2/0 undyed poliglecaprone-25 suture in order to achieve full implant coverage. **g** Definitive suture of the skin is performed. **h** Final appearance of the breast after the tailor-made mastopexy plus implant

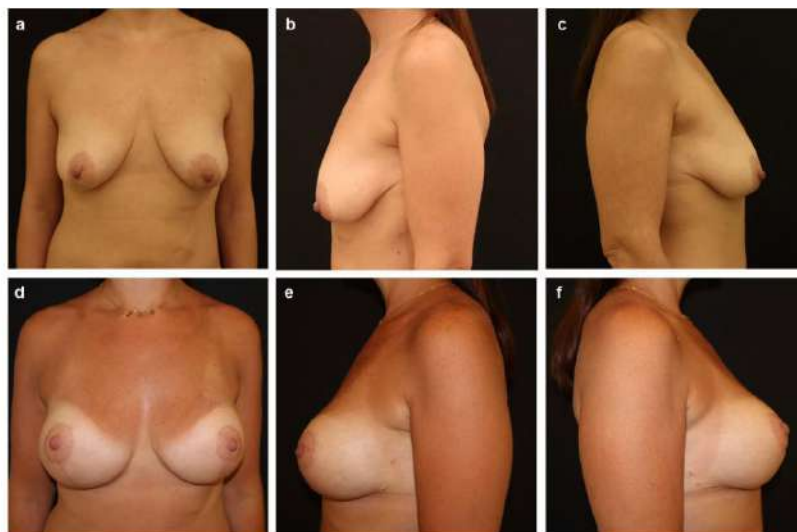
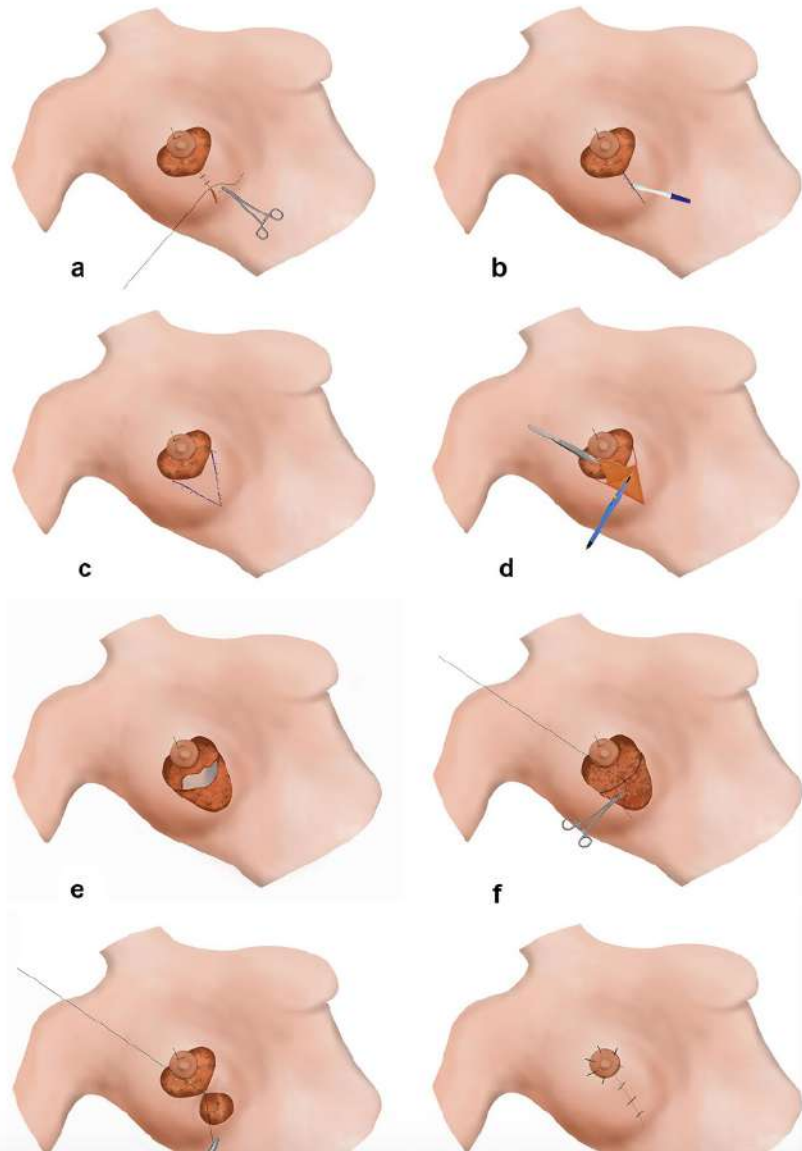


Fig.2: paziente di 33 anni con ptosi ed ipoplasia postchirurgica-bariatrica. Mastopessi taylor-made, protesi tonda ad alta proiezione 300 cc.

BREAST IMPLANT ILLNESS (BII) AND ASSOCIATED HEALTH ISSUES

AMIN KALAAJI



Abstract:

Introduction:

Breast Implant Illness (BII) is a term used by women with breast implants to describe a range of health issues, yet research in this area is limited. The American Society for Aesthetic Plastic Surgery is actively investigating this phenomenon. No specific diagnostic testing for BII exists, but autoimmune disease tests may be performed to assess symptoms. However, some patients show positive immune tests for BII, while others exhibit no abnormalities. Historically, studies, including the Institute of Medicine's 1999 review, found no clear link between silicone implants and systemic illness. Research on breast implant safety has not consistently linked them to diseases. A case is presented involving successful implant removal, capsulectomy, and subsequent breast augmentation with fat.

Clinical findings:

A typical BII patient seeking a consultation to report various health issues started the past months or years, including weakness, swollen and painful neck, sinusitis, fungal infections, dry skin, and memory problems. Joint and muscle pain, as well as urinary and respiratory problems, were also present. Despite blood tests and imaging, defining a distinct syndrome related to BII remains challenging.

The patient's symptoms intensified over time, affecting joints, muscles, and daily activities. An increased focus on BII emerged after encountering similar cases on social media. The patient's longstanding symptoms, such as headaches, dry mucous membranes, and ankle stiffness, gained relevance in the context of BII.

Diagnostic efforts included blood tests for rheumatism, showing elevated uric acid values. Company health service reports of elevated liver values and additional imaging provided further insights. The comprehensive list of symptoms encompasses physical and psychological aspects, affecting various body systems

Treatment:

Implant removal could be performed after meticulous assessment and information to the patients. Though there is not sufficient evidence that BII correlate with the symptoms the

patient is suffering from, we cannot deny patients' wish provided a though understanding that there is no guarantee that the symptoms or all symptoms will disappear. A second controversial aspect which becomes a "commercial brand" the so called "En Bloc Capsulectomy" as the best treatment, has no roots in scientific evidence. In fact, a study of Caroline Glicksman et al 2022 (1) addressed one of the most discussed questions by plastic surgeons, patients, their advocates, and social media. The findings showed that patients who self-report BII demonstrate a statistically significant improvement in their symptoms after explantation regardless of the type of capsulectomy performed. In our clinic the capsule was removed only when it is of 3-4th grade and calcified.

Discussion:

Breast Implant Illness poses diagnostic challenges due to the lack of specific testing and inconsistent laboratory findings. The presented case underscores the complex and varied nature of symptoms associated with BII. A multidisciplinary approach involving plastic surgeons, immunologists, and other specialists is essential for understanding and managing this evolving health concern. Continued research is crucial for establishing clear diagnostic criteria and effective treatment strategies for patients with Breast Implant Illness.

Introduction

Since their introduction in 1962, silicone breast implants have undergone more extensive safety research than the majority of medical devices currently on the market. According to the ISAPS global survey, over 2.17 million cosmetic breast augmentations were performed only in 2022, of these 42,000 in Italy. It is estimated that, roughly 35 million breast augmentations in women (70,000,000 implants) have been performed to this day. Despite technological advancements in design and manufacturing, the fundamental implant design remained largely unchanged throughout the years. Rising concerns in the early 1980s led to reclassification of silicone implants as higher-risk devices by the U.S. Food and Drug Administration (FDA) due to frequent local complications, requesting manufacturers to provide data to substantiate their safety. Over 400 health conditions have been reported as potentially related to silicone implants. In the 1990s, concerns about the safety of silicone breast implants in the United States prompted regulatory actions, lawsuits, and FDA restrictions. Litigation drew attention to safety issues, leading to a temporary ban on silicone implants for cosmetic use. Several class-action settlements provided compensation and established funds for research on breast implant safety. In 2006, FDA restrictions were lifted and silicone implants returned to the market, with ongoing research mandated to address long-term safety concerns. Overall, these events led to increased regulatory oversight and awareness of safety issues surrounding breast implants.

Breast implant illness (BII) was first described in the early 1960s as a human adjuvant disease and more recently coined as BII. BII is characterized by a collection of symptoms reported by certain patients with breast implants, and has generated controversy regarding its existence, etiology, and clinical treatment. Despite ongoing research, the exact cause and prevalence of BII remain uncertain, underscoring the need for further investigation

and patient education. Some studies and surveys have attempted to estimate the prevalence of BII based on self-reported symptoms among individuals with breast implants. From January 2008 to October 2019, the FDA received 3,577 medical device reports suggestive of BII. These figures, however, may not reflect the full extent of BII cases due to voluntary reporting and lack of definitive evidence linking breast implants to the reported symptoms. Therefore, while the FDA has received a significant number of reports containing symptoms consistent with BII, the actual prevalence of BII cannot be determined by these reports alone.

Etiology Hypothesis

Heretofore, various different hypotheses regarding the etiology of BII have been proposed:

- The autoimmune disease hypothesis suggests that breast implants may trigger an immune response in susceptible individuals, leading to systemic inflammation and the development of BII symptoms. However, the mechanisms underlying this potential immune system dysregulation are not fully understood.
- The biofilm hypothesis suggests that biofilms, i.e. communities of microorganisms, can form on the surface of implants. This, in turn, could trigger an inflammatory response in the body, leading to BII symptoms. However, research in this area is still evolving, and the role of biofilms in BII remains unclear.
- The toxicity hypothesis claims that degradation of silicone breast implants could release silicone particles or chemicals into the body, triggering inflammation and immune responses.
- The psychology hypothesis suggests that psychological factors, such as heightened awareness of symptoms or pre-existing psychiatric conditions, may play a role in the development or perception of BII symptoms.

Exploring Factors and Considerations

There may be variations in the occurrence or intensity of symptoms linked to BII, according to some patients and healthcare providers, which may be influenced by the brand, type, or composition of the implants utilized. Nevertheless, the existing body of scientific evidence is inadequate to conclusively substantiate these assertions, and symptoms associated with BII have been reported with all types of implants.

- Implant material: Breast implants are typically filled with either saline solution or silicone gel. Silicone gel implants are more commonly associated with reports of symptoms attributed to BII, although this association is not universally accepted or proven.
- Implant shell: The outer shell of breast implants can vary in thickness, texture, and material composition. Textured implants have been associated with a higher risk of developing a rare type of cancer called breast implant-associated anaplastic large cell lymphoma (BIA-ALCL), but their role in BII is less clear.
- Implant brand: Different companies produce breast implants with various proprietary designs, materials, and manufacturing processes. Some patients and clinicians believe that certain brands of implants may be associated with a higher risk of symptoms attributed to BII, but conclusive evidence is lacking.
- Surgical technique: Factors such as surgical skill, implant placement (subglandular vs.

submuscular), and incision location may influence the likelihood of experiencing symptoms after breast augmentation surgery.

Symptoms and Clinical Manifestations

Symptoms patients attribute to their breast implants vary widely in their occurrence and range from nonspecific symptoms, rheumatic symptoms to systemic complaints. In detail, these symptoms represent, but are not limited to: fatigue, brain fog, joint pain, anxiety, hair loss, depression, rash, auto-immune diseases, inflammation, and/or weight problems.

The appearance of such symptoms has been reported with all types of breast implant regardless of filling, shape, or surface type, and may occur directly following implantation up to multiple years later.

Table 1 shows the symptoms of a patient with BII treated at our clinic, as well as the improvement of many symptoms following implant removal.

Symptoms	Total improvement (+/-)																			
	Medium recovery																			
	No improvement/Much worsening																			
	2.op.	1.	2.	3.	4.	5.	6.	7.	8.	9.										
	FT	1.	2.	3.	4.	5.	6.	7.	8.	9.										
	27.aug																			
	Jun	Jul	Jul	Jul	Jul	Jul/Aug	Aug	Aug	Aug	Aug	Aug/Sep	Sep	Sep	Sep	Sep	Oct	Oct	Oct	Oct	Oct/Nov
	18-24	2-8	9-15	16-22	23-29	30-5	6-12	13-19	20-26	27-2	3-9	10-16	17-23	24-30	1-7	8-14	15-21	22-28	29-4	
	1.	2.	3.	4.	5.	6.	7.	8.	9.	10.	11.	12.	13.	14.	15.	16.	17.	18.	19.	
	week																			
Sore throats	x	x	x	x	x	x	x	x	x	x	x	x	x	x	x	x	x	x	x	x
Sinus infections	x	x	x	x	x	x	x	x	x	x	x	x	x	x	x	x	x	x	x	x
Colds	x	x	x	x	x	x	x	x	x	x	x	x	x	x	x	x	x	x	x	x
Extreme allergy (pollen)	x	x	x	x	x	x	x	x	x	x	x	x	x	x	x	x	x	x	x	x
Dry mucous membranes	x	x	x	x	x	x	x	x	x	x	x	x	x	x	x	x	x	x	x	x
Fungal infections	x	x	x	x	x	x	x	x	x	x	x	x	x	x	x	x	x	x	x	x
Herpes outbreak	x	x	x	x	x	x	x	x	x	x	x	x	x	x	x	x	x	x	x	x
Urinary tract infection	x	x	x	x	x	x	x	x	x	x	x	x	x	x	x	x	x	x	x	x
Infection in the nose, sores/scabs	x	x	x	x	x	x	x	x	x	x	x	x	x	x	x	x	x	x	x	x
Wounds will not heal properly	x	x	x	x	x	x	x	x	x	x	x	x	x	x	x	x	x	x	x	x
Bruises, many for no reason, last a long time	x	x	x	x	x	x	x	x	x	x	x	x	x	x	x	x	x	x	x	x
Dry eyes, red, itchy, stinging, runny	x	x	x	x	x	x	x	x	x	x	x	x	x	x	x	x	x	x	x	x

Metallic taste in the mouth	x	x	x	x	x	x	x	x	x	x	x	x	x	x	x	x	x	x
Bad breath	x	x	x	x	x	x	x	x	x	x	x	x	x	x	x	x	x	x
Discomfort in the throat, feels like a "lump" in the throat	x	x	x	x	x	x	x	x	x	x	x	x	x	x	x	x	x	x
Heartburn	x	x	x	x	x	x	x	x	x	x	x	x	x	x	x	x	x	x
Waves of nausea for no reason	x	x	x	x	x	x	x	x	x	x	x	x	x	x	x	x	x	x
Reaction to food, (nausea, stomach pain)	x	x	x	x	x	x	x	x	x	x	x	x	x	x	x	x	x	x
Constipation	x	x	x	x	x	x	x	x	x	x	x	x	x	x	x	x	x	x
Bloating after meals	x	x	x	x	x	x	x	x	x	x	x	x	x	x	x	x	x	x
Have to urinate very often (urgently).	x	x	x	x	x	x	x	x	x	x	x	x	x	x	x	x	x	x
Poor bladder control	x	x	x	x	x	x	x	x	x	x	x	x	x	x	x	x	x	x
Hair loss, thin/dry	x	x	x	x	x	x	x	x	x	x	x	x	x	x	x	x	x	x
Facial skin ages (wrinkles/pores/wrinkles)	x	x	x	x	x	x	x	x	x	x	x	x	x	x	x	x	x	x
Skin on the body is very dry	x	x	x	x	x	x	x	x	x	x	x	x	x	x	x	x	x	x
Itchy rash on scalp and ears	x	x	x	x	x	x	x	x	x	x	x	x	x	x	x	x	x	x
Rash on finger joints, red shiny spots that itch intensely	x	x	x	x	x	x	x	x	x	x	x	x	x	x	x	x	x	x
Powerless muscles	x	x	x	x	x	x	x	x	x	x	x	x	x	x	x	x	x	x
Chest pain, stabbing, can't take a deep breath	x	x	x	x	x	x	x	x	x	x	x	x	x	x	x	x	x	x
Legs and arms often fall asleep	x	x	x	x	x	x	x	x	x	x	x	x	x	x	x	x	x	x
A lot of water in the legs (body in general)	x	x	x	x	x	x	x	x	x	x	x	x	x	x	x	x	x	x
The body stiffens and hurts "everywhere" during activity	x	x	x	x	x	x	x	x	x	x	x	x	x	x	x	x	x	x
	70 %	95 %							80 %	70 %		40 %	70 %	75 %	80 %		75 %	30 %
Joint pain																		
Ankles, knees, hips, elbows, wrists, thumbs, fingers, neck	70 %	95 %							80 %	70 %		50 %	80 %	90 %	95 %		80 %	40 %
Muscle pain	x	x	x	x	x	x	x	x	x	x	x	x	x	x	x	x	x	x
Calves, thighs, back, shoulder blades, neck, upper and lower arms	x	x	x	x	x	x	x	x	x	x	x	x	x	x	x	x	x	x
Hearing	x	x	x	x	x	x	x	x	x	x	x	x	x	x	x	x	x	x
Blurred vision, spots that float when I read	x	x	x	x	x	x	x	x	x	x	x	x	x	x	x	x	x	x
Speech, forgetting language/words. Difficulty saying sentences	x	x	x	x	x	x	x	x	x	x	x	x	x	x	x	x	x	x
Forgetting a lot, dizzy	x	x	x	x	x	x	x	x	x	x	x	x	x	x	x	x	x	x
Poor concentration/focus	x	x	x	x	x	x	x	x	x	x	x	x	x	x	x	x	x	x
General feeling of poor general condition, limp and heavy in the body	x	x	x	x	x	x	x	x	x	x	x	x	x	x	x	x	x	x

Improvement of symptoms of a BII patient treated at our clinic following implant removal.

An Approach to reach a Diagnosis

BII diagnosis typically involves a comprehensive approach including medical history review, symptom assessment, physical examination, laboratory tests, imaging studies, and specialist consultation.

Medical history should cover details on symptom onset, temporal alterations and/or progression, prior medical conditions, surgical procedures, and medications.

- Physical examination checks for abnormalities that may be associated with BII, such as alterations in the appearance or texture of the breast, enlargement of lymph nodes, or indications of inflammation.
- Although a definitive diagnostic test for BII does not exist, specific laboratory tests may be prescribed to assess general well-being or exclude alternative etiologies of the symptoms. Blood tests to evaluate autoimmune and inflammatory markers, thyroid function, and other parameters, may be among these.
- Imaging studies like mammography, ultrasound, or MRI may be utilized in certain instances to assess the integrity of the breast implants or to detect any breast tissue abnormalities.
- Explantation, i.e. removal of the implants, may be considered as a diagnostic test, with symptom improvement potentially supporting the diagnosis of BII. Nevertheless, symptomatic relief following explantation does not conclusively indicate that BII was the underlying cause; symptoms may have been caused by alternative factors.
- Specialist consultations with rheumatologists, dermatologists, or allergists may be sought for further evaluation and treatment, contingent upon the particular symptoms and observations.

Treatment Options

Patients and their healthcare providers must collaborate closely in order to develop a treatment plan that is tailored to their particular requirements and concerns. Furthermore, for the comprehensive management of BII, a multidisciplinary approach incorporating the expertise of specialists including plastic surgeons, rheumatologists, immunologists, and psychologists may prove advantageous.

1. Non-surgical management

- Medications and lifestyle modifications: Medications may be prescribed for the purpose of symptomatic relief, including pain, inflammation, and cognitive dysfunction. Lifestyle modifications, including adjustments to one's diet, exercise regimen, stress management techniques, and sleep patterns have the potential to enhance overall well-being and facilitate the management of symptoms. Dietary supplements or nutritional therapies may also be advantageous for certain individuals in order to enhance immune function and overall health.
- Immunomodulatory therapies: Patients presenting with severe or resistant symptoms may be candidates for therapies that target the modulation of the immune system. When hypersensitivity reactions or allergies are suspected, desensitization and allergy testing therapies may be considered.
- Anti-infective treatment: Antibiotic therapy may be prescribed in the event that biofilm-related infections are suspected, with the aim of addressing bacterial proliferation or colonization. Likewise, anti-fungal medications may be prescribed when suspecting fungal infections.
- Detoxification: Detoxification protocols designed to eliminate contaminants or heavy metals from the body may be beneficial for some patients. Specialized remedies, such as chelation therapy, supplementation, or dietary modifications may be among these.
- Psychotherapy: Individuals who are afflicted with BII-related psychological distress or anxiety may benefit from counseling or therapy, which can offer coping mechanisms and emotional support.
- Preventative measures: Educating patients about the risks and potential complications of breast implants can assist them in making informed decisions regarding their health. Consistent screening and monitoring and subsequent care may aid in the detection of early indications of complications and enable prompt intervention.

2. Surgical management

- Explantation of breast implants may be a viable option for individuals experiencing severe or incapacitating symptoms. Either a straightforward extraction of the implant or an “en bloc” capsulectomy, i.e. the removal of the implant with the whole adjacent capsule intact, have been discussed. The latter has attracted considerable attention, with practitioners advocating its superiority in BII patients, and it has emerged as a social media phenomenon. However, in a recent prospective blinded study by Glicksman et al. (2022) intact total, total, and partial capsulectomy all showed similar improvement in self-reported systemic symptoms attributed to BII with no statistical difference in the reduction of symptoms based on the type of capsulectomy. Thus, due to increased risk for surgical complications and prolonged recovery, en bloc capsulectomies should be reserved for the management of ALCL, as advised by our professional societies.
- An alternative option to breast implant removal alone can be breast implant conversion with fat grafting. This procedure can be performed either simultaneously or as a delayed approach, though the former is preferred because the preexisting expansion of the skin and gland can be utilized.
- Revision surgery might be required to address complications such as capsular contracture or implant malposition in certain instances.

Discussion

The controversy surrounding BII stems from the lack of conclusive evidence regarding its etiology, diagnosis, and treatment. Despite numerous hypotheses proposed, including autoimmune reactions, biofilm formation, silicone toxicity, and psychological factors, there remains a notable gap in understanding the underlying mechanisms of BII. In an effort to shed further light on this matter, Glicksman et al. recently conducted a prospective, blinded, four-part study termed “Systemic Symptoms in Women – Biospecimen Analysis Study” comparing women with self-described BII to two control groups. In summary, the authors found that (1) the self-described BII cohort reported statistically significantly higher symptoms at baseline compared to the control groups, (2) following implant removal, the BII cohort showed rapid symptom improvement irrespective of the type of capsulectomy employed, and (3) no measurable difference in the biospecimens of the implant surface or capsule including heavy metals testing and PCR for bacterial and fungal DNA could be detected between the cohorts (Glicksman et al, 2023).

Nevertheless, the uncertainty encircling BII still poses challenges for both patients and healthcare providers, as it complicates decision-making regarding diagnosis and management strategies. Furthermore, the role of psychological factors in shaping patients’ experiences and outcomes cannot be overlooked. We as doctors must acknowledge the influence of psychological factors, such as anxiety and heightened symptom awareness, on the perception of BII symptoms. This highlights the importance of addressing psychological aspects in patient care and emphasizing the need for comprehensive, patient-centered approaches to diagnosis and treatment.

Conclusion

Although the precise cause, method of diagnosis, and approach to treating BII remain ambiguous, investigations into different hypotheses regarding its etiology can provide clinical motivation to advance current practices. The existence of BII is supported by limited evidence at present. Nonetheless, it is a recognized phenomenon that necessitates a comprehensive approach to treatment, incorporating disciplines such as psychology, plastic and aesthetic surgery, immunology, and rheumatology. Moreover, the impact of social media influence, misinformation, and opportunistic practices on patient perceptions and decision-making regarding breast implants has to be considered. In an era where information dissemination is widespread and rapid, navigating the complexities of BII-related concerns requires clear communication, patient education, and collaboration between patients and healthcare providers. Though more and more high-quality studies have emerged recently, further research is warranted to better understand the association between breast implants and systemic symptoms reported as BII.

TERMESALUS.IT

Dall'ACQUA il BENESSERE

IMMERGITI NELLE NOSTRE ACQUE
RIGENERANTI E RISCOPRI LA TUA BELLEZZA


TERME SALUS
VITERBO

LA TECNICA DUAL PLANE PER L'AUMENTO DEL SENO È ANCORA ATTUALE?

ADRIANO SANTORELLI
STEFANO UDERZO Coautore



Questo è il titolo della relazione che mi è stato posto al congresso Amber che si è tenuto a Roma lo scorso ottobre.

Tale domanda che può sembrare provocatoria sicuramente nel momento di preparare la relazione ha fatto sì che mi ponessi alcune domande (ed è questo probabilmente una delle cose più belle del parlare ai congressi) le cui risposte un po' sono state sviscerate al congresso, un po' vorrei dividerle qui con voi.

Quando parliamo di dual plane non possiamo non parlare di John Tebbetz, uno dei padri della chirurgia plastica, che ha avuto il grosso merito di standardizzare molti degli approcci alla chirurgia mammaria in un mondo all'epoca più di deriva "brasiliiana" dove l'approccio artistico la faceva da padrone rispetto ad un metodo standardizzato. Tant'è vero che ancora oggi molti chirurghi piuttosto di dire dual plane di tipo I, II o III parlano di Tebbetz I, II, III. Dalla Pubblicazione del lavoro in poi, ovvero nel 2001, probabilmente per molti anni a seguire, per coloro che si avvicinavano le prime volte alla chirurgia mammaria (ed io faccio parte di quella generazione), la dual plane sembrava il compromesso migliore per dare una buona copertura (nel tempo) al polo superiore senza quei difetti che davano le sottomuscolari complete sempre nel tempo come una forte animazione piuttosto che una waterfall in base ai cambi ponderali (frequenti) delle nostre pazienti.

Possiamo dire che per quasi vent'anni il binomio dual plane + protesi macrotesturizzate è stato il punto di riferimento per la chirurgia mammaria sebbene i puristi, ed anche molto autorevoli, della sottoghiandolare\sottofasciale ci sono sempre stati.

In seguito ad eventi significativi nel settore, come il richiamo globale nel 2018 degli impianti BIOCELL a macro-texturizzazione di Allergan, si sono esplorati approcci più sicuri e taylor-made. Inoltre, lo sviluppo di protesi sempre più bio-compatibili, leggere e resistenti, ha permesso di rivalutare tecniche come la tasca pre-pettorale, in passato associata a un tasso più alto di complicazioni, e di approfondirne altre come la "hybrid mastoplasty technique", in cui il grasso sostituisce il ruolo "protettivo" del muscolo nel posizionamento degli impianti pur tenendo conto della sua riassorbibilità. Quindi il vecchio adagio secondo cui con un pinch test < 2 cm si doveva optare per una tasca dual plane mentre con un pinch > 2cm si può andare sottoghiandolare è stato oramai superato da molteplici concetti che è bene esaminare.

Pare oramai superato il concetto secondo cui una tasca dual plane sia correlata ad una mi-

nore incidenza di contrattura capsulare, se proprio c'è una tasca "protettiva" dagli ultimi dati di letteratura pare sia quella sottofasciale (Outcomes in Subfascial Versus Subglandular Planes in Breast Augmentation: A Systematic Review and Meta-analysis. Yuan M, Kim P, Gallo L, Austin RE, Lista F, Ahmad J.

Aesthet Surg J. 2024 Aug 20;44(9):NP639-NP644.) e che proprio la contrattura piuttosto che correlata a protesi o tasca sia più correlata alla tecnica individuale.

In secondo luogo la maggior parte delle nostre pazienti attualmente fanno lavori attivi, una vita attiva con sport che in passato erano inimmaginabili per una donna come il crossfit e di conseguenza mal tollerano un'animazione con lateralizzazione delle protesi che rappresentava un po' le stimmate della dual plane.

Proprio tornato al pinch test sappiamo come con l'avvento della tecnica ibrida si possa "forzare" anche qualche sottoghiandolare\ fasciale con pinch davvero limitati ma con un buon impianto di grasso.

Un'altra considerazione, e questa andava fatta con uno storico di almeno vent'anni, è quella che prende in considerazione le condizioni in cui troviamo il muscolo pettorale e la parete toracica in pazienti giovani che al primo intervento si sono sottoposte a tecnica dual plane e che poi a distanza di tempo necessitano di un secondo intervento o di semplice sostituzione dell'impianto (ma quante di loro lo fanno programmando in assenza di complicanze) o di sostituzione per complicanza o per passare ad una Mastopessi. Ebbene vediamo erosioni costali, muscoli retratti divenuti sottili come un'ostia (e meno male che c'è una capsula a proteggerle\proteggerci) insomma tante volte un vero disastro. Nonostante queste dovose considerazioni per ma la dual plane nelle sua varie declinazioni, rimane una tecnica validissima che in alcune pazienti rimane la prima scelta.

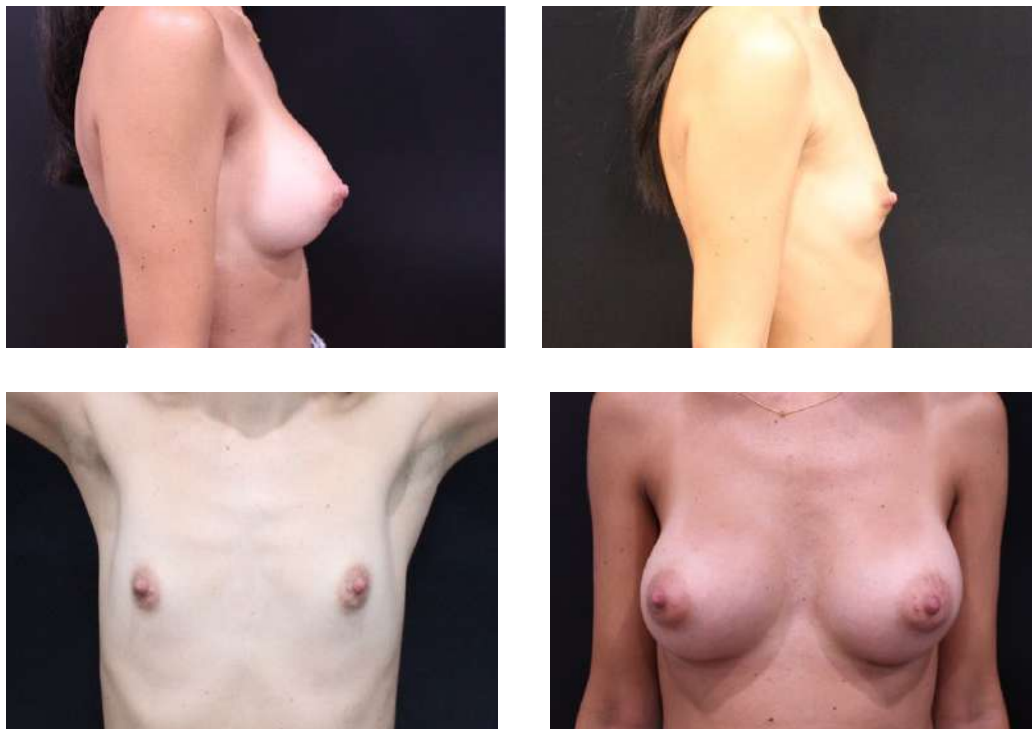


Fig 1 DUAL PLANE VOL 295 295

Nelle mie mani per esempio sarebbe impossibile risolvere un caso come questo senza una dual plane.

Diverso è invece un caso come questo in cui con una tecnica ibrida sottofasciale + grasso prelevato dalle ginocchia possiamo avere un ottimo risultato.

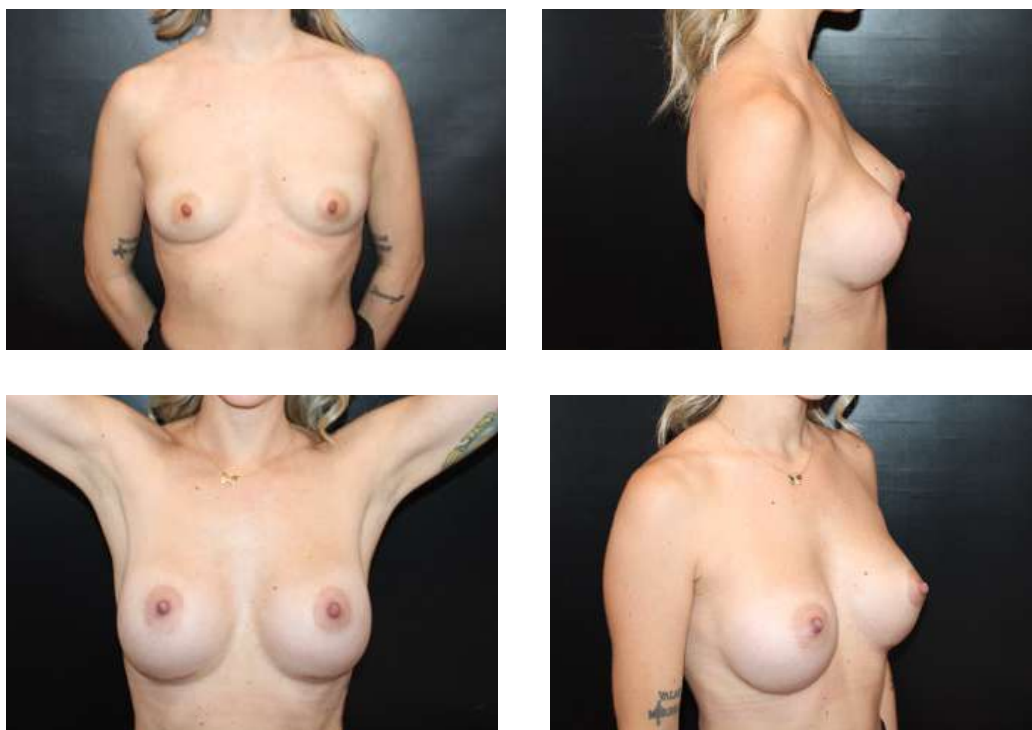


Fig 2 Aa 32 kg 50 cm 159 Ibrida VOL 350 350

Per cui le scelte che oggi giorno condizionano il mio algoritmo decisionale sono ovviamente la conformazione fisica della paziente dove una buona copertura mammaria subito mi fa optare per una tasca sottofasciale, così come il fatto di essere giovani, non aver avuto ancora una gravidanza, o in pazienti sportive. Dove non c'è a mio parere abbastanza copertura aggiungo il grasso.

La dual plane per me è indicata nelle pazienti che non hanno parenchima mammario condizione tra l'altro non così infrequente.

In conclusione, l'aumento del seno in dual plane rimane un'opzione ampiamente praticata e valida nella chirurgia plastica. Tuttavia, l'evoluzione dei materiali per gli impianti e l'accento sempre maggiore su approcci personalizzati hanno portato alla diffusione di metodi alternativi come la mastoplastica ibrida e la mastoplastica additiva subfasciale.

La tendenza all'approccio individualizzato contribuirà ulteriormente a migliorare i risultati nella chirurgia di aumento del seno, promuovendo una pratica estetica sempre più sicura ed efficace oltre che a valorizzare con successo uno degli elementi più importanti nella percezione della figura femminile.

12^o CONGRESSO
NAZIONALE
AICPE

06|07|08
GIUGNO 2025

Palacongressi
RIMINI

20
25



ARTURO AMOROSO



Introduzione

Negli ultimi anni, la chirurgia estetica ha fatto progressi significativi, con tecniche sempre più avanzate volte a migliorare il profilo corporeo in modo armonioso e naturale. Tra le procedure più richieste, il rimodellamento della parte bassa della schiena e l'aumento dei glutei sono emerse come le principali preoccupazioni estetiche per molti pazienti. La combinazione della tecnica **XPINE-FAT**, che utilizza l'innesto di grasso ecoguidato nei muscoli erettori della colonna vertebrale, con la gluteoplastica mediante **innesto di grasso e impianti**, rappresenta una soluzione altamente efficace per ottenere un risultato estetico equilibrato, armonico e atletico.

La **XPINE-FAT** consente di scolpire e volumizzare i muscoli longissimus della schiena, migliorando la definizione della parte bassa della schiena e creando una transizione più armoniosa verso i glutei. La **gluteoplastica** con impianti e innesto di grasso, invece, mira a migliorare la proiezione e la forma dei glutei, garantendo risultati estetici ottimali. Tuttavia, queste tecniche presentano anche sfide specifiche, in particolare riguardo alle possibili complicanze come l'embolia da grasso e le infezioni post-operatorie. Questo articolo si propone di analizzare in dettaglio i vantaggi dell'integrazione di queste due tecniche e di esaminare i profili di complicanza associati.

Materiali e Metodi

Lo studio è stato condotto su 50 pazienti di età compresa tra 25 e 50 anni, suddivisi in due gruppi: il **gruppo combinato XPINE-FAT e gluteoplastica** (n=25) e il **gruppo di controllo** (n=25), che ha ricevuto solo la gluteoplastica con impianti e innesto di grasso. L'obiettivo dello studio era valutare le complicanze post-operatorie e la soddisfazione dei pazienti nel corso di un follow-up di 12 mesi.

Procedura XPINE-FAT: La tecnica XPINE-FAT prevede il prelievo del grasso da aree come l'addome e i fianchi tramite liposuzione. Il grasso viene poi purificato tramite decantazione, senza centrifugazione, per mantenere l'integrità delle cellule adipose. Il grasso viene successivamente iniettato nei muscoli longissimus della schiena sotto guida ecografica, assicurando un posizionamento intramuscolare preciso e sicuro. L'uso dell'ecografia è fonda-

mentale per garantire che l'iniezione avvenga nei punti corretti, minimizzando il rischio di embolia da grasso, una delle complicanze più temute nel trasferimento di grasso.

Procedura di gluteoplastica: La gluteoplastica con impianti e innesto di grasso prevede l'inserimento di impianti in silicone, solitamente a base rotonda, sotto il muscolo gluteo maggiore, seguita dall'innesto di grasso purificato per modellare ulteriormente i glutei e creare una transizione più naturale con la schiena. Il grasso iniettato permette di migliorare la forma e la proiezione dei glutei, riducendo le asimmetrie e fornendo un risultato più omogeneo. Inoltre, l'utilizzo di impianti aiuta a mantenere il volume e la proiezione a lungo termine, mentre l'innesto di grasso attenua i bordi degli impianti, garantendo un effetto estetico più naturale.

Follow-up: I pazienti sono stati monitorati a intervalli regolari (7 giorni, 1 mese, 3 mesi, 6 mesi e 12 mesi dopo l'intervento) per valutare eventuali complicanze post-operatorie e per misurare la soddisfazione del paziente.

Durante ogni visita, sono stati registrati i dati relativi alle infezioni, alla formazione di sieromi, alla necrosi del grasso, alla deiscenza della ferita, all'asimmetria e ad altre complicanze. Inoltre, è stata misurata la qualità estetica del risultato mediante un questionario di soddisfazione del paziente, valutato su una scala da 1 a 10.

Risultati

I risultati ottenuti nei due gruppi sono riportati nella **Tabella 1**. Le complicanze osservate nel gruppo combinato XPINE-FAT e gluteoplastica sono state notevolmente inferiori rispetto al gruppo di controllo, in cui i pazienti hanno ricevuto solo la gluteoplastica con impianti e innesto di grasso.

Tabella 1: Complicanze e percentuali nei gruppi combinato e di controllo

Complicanze	Gruppo combinato (%)	Gruppo di controllo (%)
Infezioni	1%	3%
Sieroma	2%	5%
Necrosi del grasso	1%	4%
Embolia da grasso	0%	0%
Deiscenza della ferita	2%	7%
Asimmetrie	2%	3%

Nel **gruppo combinato**, l'uso dell'ecografia per guidare l'innesto di grasso nei muscoli longissimus ha eliminato completamente il rischio di embolia da grasso. Le complicanze più comuni nel gruppo combinato sono state infezioni minori e la formazione di sieromi, sebbene entrambe si siano verificate a una frequenza inferiore rispetto al gruppo di controllo. Inoltre, il tasso di necrosi del grasso è stato significativamente inferiore nel gruppo combinato, poiché la distribuzione omogenea del grasso ha ridotto il rischio di ischemia e morte cellulare.

Discussione

I risultati dello studio dimostrano che l'integrazione della tecnica XPINE-FAT con la gluteoplastica offre numerosi vantaggi rispetto all'utilizzo di una sola tecnica. L'uso combinato

di impianti e innesto di grasso consente di ottimizzare il volume e la proiezione dei glutei, mentre il rimodellamento della schiena mediante l'innesto di grasso ecoguidato nei muscoli longissimus crea una transizione più fluida e naturale tra schiena e glutei, contribuendo a una silhouette più armoniosa e atletica.

Uno dei principali vantaggi dell'approccio combinato è la capacità di ridurre le complicanze più comuni associate alla gluteoplastica tradizionale. L'uso dell'ecografia durante l'innesto di grasso non solo garantisce un posizionamento più preciso, ma riduce anche il rischio di embolia da grasso, una complicanza potenzialmente fatale associata al trasferimento di grasso intramuscolare. Inoltre, l'innesto di grasso migliora il contorno dei glutei, attenuando i bordi degli impianti e prevenendo l'effetto innaturale che talvolta può verificarsi quando si utilizzano solo gli impianti.

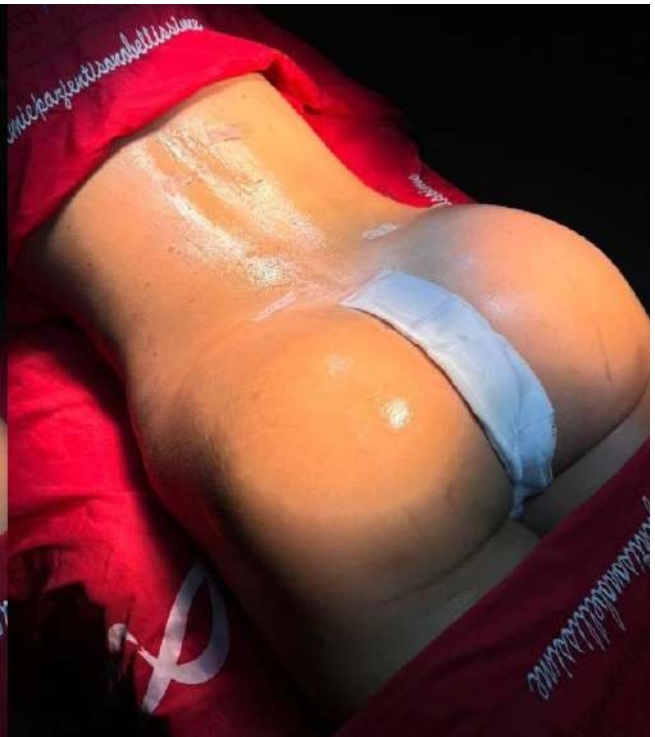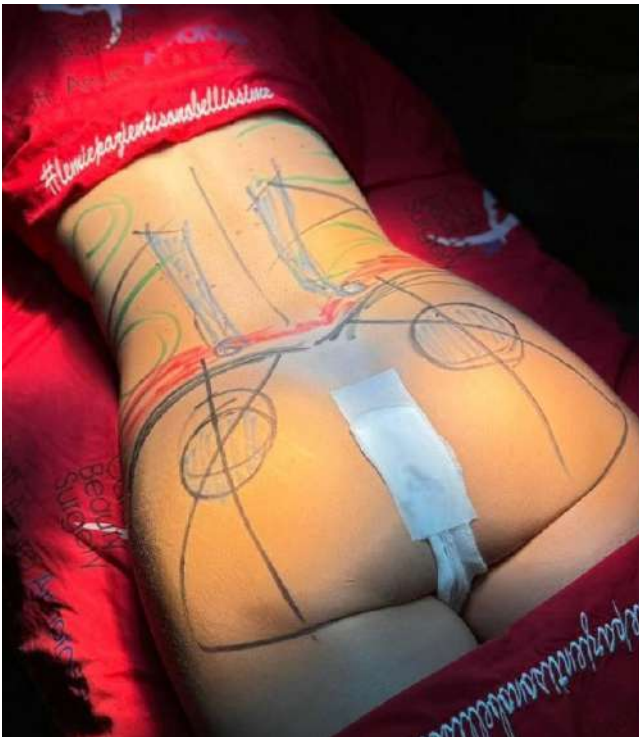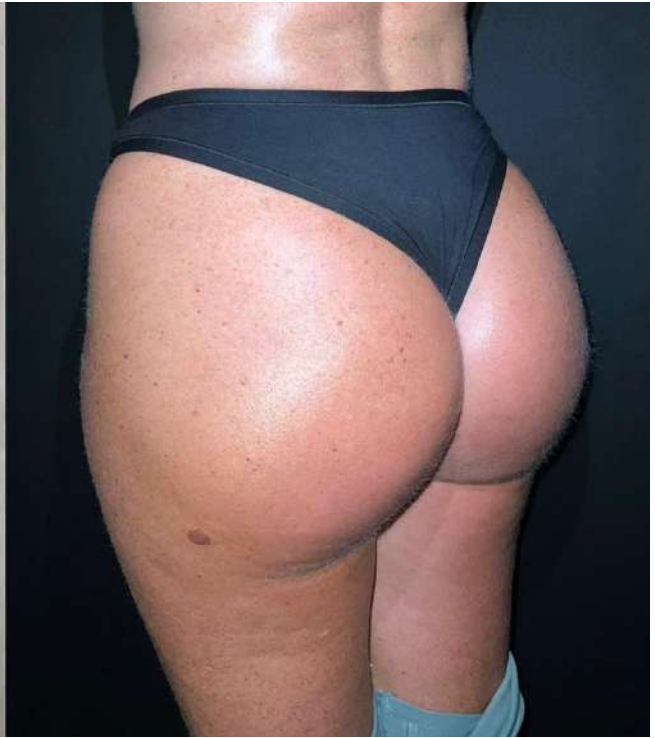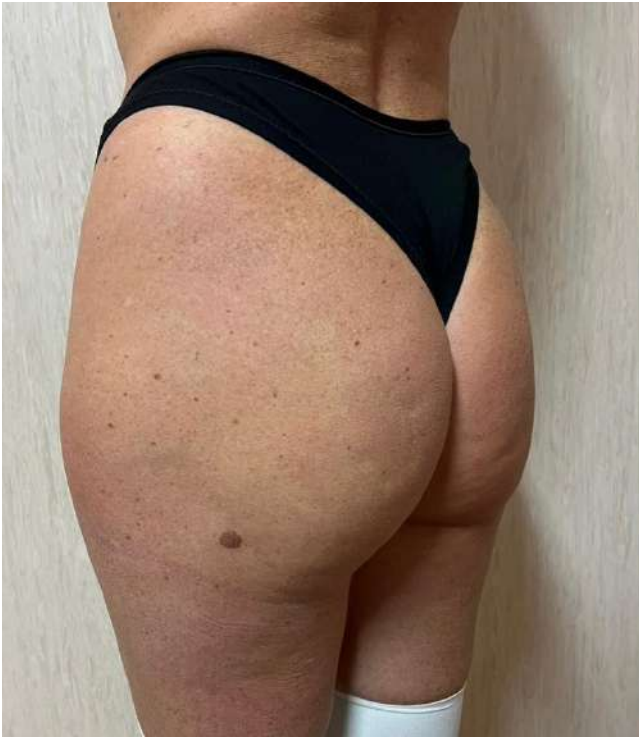La combinazione delle due tecniche consente anche di ottenere una maggiore durata dei risultati estetici. Gli impianti forniscono una proiezione stabile nel tempo, mentre l'innesto di grasso contribuisce a modellare e perfezionare la forma dei glutei. Questo approccio è particolarmente utile nei pazienti che desiderano un risultato naturale ma stabile nel lungo termine. Inoltre, la tecnica XPINE-FAT, grazie alla guida ecografica, ha dimostrato di essere una procedura sicura, con un tasso di complicanze estremamente basso e un alto livello di soddisfazione tra i pazienti.

Conclusioni

Il trattamento combinato XPINE-FAT e gluteoplastica con impianti e innesto di grasso rappresenta una soluzione innovativa ed efficace per i pazienti che desiderano migliorare la definizione della schiena e l'estetica dei glutei. Questa combinazione offre risultati estetici ottimali, minimizzando il rischio di complicanze grazie all'uso dell'ecografia per il controllo del trasferimento di grasso e all'integrazione di impianti per garantire stabilità a lungo termine. Sebbene i risultati iniziali siano promettenti, sono necessari ulteriori studi a lungo termine per confermare la durata dei benefici estetici e per valutare le eventuali complicanze tardive.

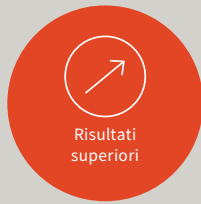
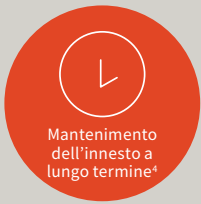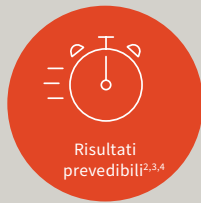Bibliografia

1. Cárdenas-Camarena L., Lacouture A.M., Tobar-Losada A. (1999). **Combined gluteoplasty: liposuction and lipoinjection.** Plastic Reconstr Surg, 104(5):1524–1533.
2. Sinno S., Chang J.B., Brownstone Ne A.M., Tobar-Losada A. (1999). **Combined gluteoplasty: liposuction and lipoinjection.** Plastic Reconstr Surg, 104(5):1524–1533.
3. Sinno S., Chang J.B., Brownstone N.D., Saadeh P.B., Wall S. Jr (2016). **Determining the safety and efficacy of gluteal augmentation: a systematic review of outcomes and complications.** Plast Reconstr Surg, 137(4):1151–1156.
4. Aslani A., Del Vecchio D.A. (2019). **Composite buttock augmentation: the next frontier in gluteal aesthetic surgery.** Plast Reconstr Surg, 144(6):1312–1321.
5. Cocke W.M., Ricketson G. (1973). **Gluteal augmentation.** Plast Reconstr Surg, 52(1):93.
6. Manzaneda Cipriani R.M., Viaro M., Adrianzen G.A. (2022). **Echo-guided lower-back sculpture and volumization: XPINE-FAT technique.** Plast Reconstr Surg Glob Open, 10.
7. Mendieta C.G. (2003). **Gluteoplasty.** Aesthet Surg J, 23(6):441–455.



La soluzione di innesto di grasso per la chirurgia plastica e ricostruttiva¹

Migliorare lo standard di cura per una **Total Breast Reconstruction™**



A Confident Choice for Life™



gcaesthetics.com

1. Puregraft™ Instructions for use. 2023.
 2. Min Zhu, M.D. Steven R. Cohen, M.D. Kevin C. Hicok, M.S. Rob K. Shanahan, B.S. Brian M. Strem, Ph.D. Johnson C. Yu, B.S. Douglas M. Arm, Ph.D. John K. Fraser, Ph.D. White Paper. Comparison of Three Fat Graft Preparation Methods: Gravity Separation, Centrifugation, and the Puregraft® System. (Plast. Reconstr. Surg. 131: 873, 2013.) DOI: 10.1097/PRS.0b013e31828276e9.
 3. John K. Fraser Ph.D., Kevin C. Hicok, Min Zhu M.D. Composition of Puregraft Drain Fluid. Internal Data Bimini Health Tech, Puregraft, LLC. 2014. 500-029-01 Rev. A.
 4. Ansoorge H, Garza JR, McCormack MC, et al. Autologous fat processing via the Revolve system: quality and quantity of fat retention evaluated in an animal model. Aesthet Surg J. 2014;34(3) 438-447. DOI:10.1177/1090820X14524416.

FERNANDO ROSATTI



Sebbene in Italia ed in molti altri paesi europei e non la chirurgia estetica non sia appannaggio unicamente della chirurgia plastica (da un punto di vista burocratico), l'unica specializzazione che prevede una formazione certa in tal senso nonché un titolo universitario riconosciuto è proprio quella in Chirurgia Plastica, Ricostruttiva ed Estetica. Durante il percorso formativo di uno specializzando in chirurgia plastica è prevista la partecipazione a numerose tipologie di interventi chirurgici, prevalentemente di natura ricostruttiva essendo la formazione tenuta in ospedali universitari. Tuttavia, alcune procedure quotidianamente praticate in chirurgia ricostruttiva sono molto simili, se non identiche in alcuni casi, agli interventi chirurgici spesso richiesti dai/dalle pazienti che richiedono procedure estetiche in ambito libero professionale, come per esempio mastoplastiche riduttive o mastopessi comunemente utilizzate in chirurgia senologica oppure revisioni di cicatrici, lipofilling e lipoaspirazioni. Questi interventi, che rientrano nella routine chirurgica di un chirurgo plastico ospedaliero, sono assolutamente imprescindibili nel cursus honorum di un giovane chirurgo in formazione.

Ovviamente, come precedentemente detto, la formazione in Italia prevede la possibilità di partecipare a tutte queste procedure purché in ambiente ospedaliero o comunque convenzionato. Sebbene il mondo universitario si stia muovendo infatti verso la possibilità di aprire il percorso formativo anche verso “l'esterno”, ad oggi non è possibile per un assistente in formazione frequentare uno studio privato o una clinica privata durante il suo percorso di formazione, non rientrando questi in reti formative né essendo assimilabili ad esse mediante convenzione (non sono possibili convenzioni con enti privati). Da contratto, tuttavia, è possibile per lo specializzando - dopo aver ricevuto l'accordo da parte del direttore della scuola di specializzazione - poter usufruire di un periodo di massimo 18 mesi di formazione “extra-rete formativa”, in Italia o all'estero. Questo periodo risulta di grande importanza a mio avviso per tutti gli specializzandi in ambito chirurgico ma anche medico, poiché permette loro, una volta ricevuto un “imprinting” da parte della scuola di formazione di appartenenza, di poter affrontare o gli stessi argomenti ma visti da altri punti di vista o ancora argomenti approfonditi meno nella scuola di appartenenza.

Ancor di più, data l'impossibilità di poter eseguire procedure puramente estetiche negli ospedali italiani, la possibilità di spostarsi in alcune nazioni dove questo è consentito attraverso questo strumento formativo è un'opportunità molto importante per noi specializzan-

di in chirurgia plastica. Da sempre immerso nella chirurgia ricostruttiva nella scuola nella quale sono cresciuto, quella di Palermo, ho infatti deciso di intraprendere un percorso di un anno presso un ospedale universitario francese nel quale ho trascorso un anno di formazione molto intenso. Da subito inserito nell'ambiente lavorativo grazie alla disponibilità di un bellissimo gruppo, mi sono dedicato contemporaneamente alla chirurgia ricostruttiva ospedaliera – che rappresenta comunque ampia parte dell'attività quotidiana – ed alla chirurgia estetica del volto, dal lifting cervico-facciale all'oculoplastica, nonché alla chirurgia estetica della mammella o del rimodellamento corporeo. Ho avuto la possibilità di approfondire tipologie di interventi comunemente richiesti nella pratica clinica di un chirurgo che si dedica all'attività libero professionale, partecipando come operatore ed aiuto in sala operatoria e potendo seguire i pazienti nel pre- e nel post-operatorio. Credo fortemente in una formazione di qualità per noi giovani professionisti del domani per garantire prestazioni di buon livello ai nostri pazienti, e per farlo sono convinto che sia necessario avere buoni maestri, studiare ed aggiornarsi mediante corsi e congressi ed associarsi a società scientifiche serie che ci supportino nel nostro percorso mostrandoci esempi virtuosi. Integrare tutto ciò con la possibilità di affacciarci al mondo della chirurgia estetica durante la nostra specializzazione in centri riconosciuti è sicuramente il miglior modo di iniziare questo lungo ma bellissimo percorso!

Questo periodo risulta di grande importanza per tutti gli specializzandi in ambito chirurgico ma anche medico, poiché permette loro di poter affrontare o gli stessi argomenti ma visti da altri punti di vista o ancora argomenti approfonditi meno nella scuola di appartenenza.

CLAUDIO BERNARDI



Ad Ottobre è arrivato il mio turno come Tutor per il “Modulo Viso” dell’Accademia di Chirurgia Estetica AICPE. Pianificare due giornate chirurgiche in maniera tale da poter offrire ai Soci partecipanti un quadro significativo dei principali interventi sul volto è sempre una sfida: interventi pianificati (un lifting, due blefaroplastiche) e poi rimandati all’ultimo per motivi banali (grrr...), un lifting temporale cancellato per uno stato febbrile, insomma imprevisti piuttosto comuni della libera professione, alcuni accettabili per motivi medici, altri invece decisamente “fastidiosi” perché non riconducibili allo stato di salute del paziente e dunque più difficile da accogliere; e anche inserire altri pazienti non è mai semplice, ma alla fine siamo riusciti: Abbiamo pianificato tre settorinoplastiche (due open e una chiusa), un ritocco di blefaroplastica inferiore e un lifting del sopracciglio. I Soci partecipanti si sono dimostrati particolarmente attivi con domande stimolanti su indicazioni, strategie operatorie e dettagli tecnici e, alternandosi al tavolo operatorio, hanno potuto “sentire” uno scollamento sottoperiosteale della piramide nasale, apprezzare una corretta osteotomia basale, una definizione della punta nasale, aiutare a correggere uno sperone osteocartilagineo settale, ed altro. Effettuando il lifting del sopracciglio secondo Castanharres abbiamo trasmesso loro dettagli tecnici importanti, ma anche la riflessione che a volte un trattamento chirurgico “vecchio” e poco invasivo può ancora oggi avere un campo di applicazione molto esteso. Infine, la paziente da me operata di blefaroplastica superiore e inferiore con lembo cutaneo circa 10 mesi fa che, a fronte di un notevole miglioramento dal preoperatorio, manifestava una recidiva delle borse inferiori laterali, che abbiamo rimosso per via trans-congiuntivale. E anche in questo caso, al di là del dato tecnico, abbiamo insegnato loro quanto scrupolosa deve essere la gestione dei nostri pazienti: essi vanno seguiti e supportati e, sia pur difendendo la bontà del nostro operato, a loro va offerta la nostra disponibilità ad effettuare possibili ritocchi, ove fossero indicati, per ottenere ulteriori miglioramenti. Abbiamo infine concluso le due giornate con alcuni controlli postoperatori sempre con lo spirito critico ed oggettivo che deve caratterizzare i nostri risultati, al di là della cosiddetta “soddisfazione della paziente”.

In conclusione, posso ritenermi molto appagato da questa esperienza didattica perché la percepisco come un momento di completamento della mia formazione, ovvero, avendo maturato attraverso la professione conoscenze sempre nuove, mi “completa” il fatto di poterle trasmettere a giovani Colleghi. L’insegnamento nobilita l’animo di chi lo svolge con

passione, seguendo i principi etici del nostro Giuramento di Ippocrate, ovvero disinteressatamente e gratuitamente, solo per il piacere di trasmettere il Sapere. Insegnare è bello, gratificante ma soprattutto utile. E' utile per chi usufruisce dei tuoi consigli, della tua esperienza, dei cambiamenti che hai voluto o dovuto fare durante il tuo processo formativo ed altro. Ma è soprattutto utile a te stesso, per riordinare le idee e per organizzarle in modo che appaiano chiare e precise. Quindi, ragazzi, grazie a voi!



CORSI AICPE 2025

AICPE EDUCATIONAL PROGRAM 2025



MILANO | 8 FEBBRAIO

LO SGUARDO CHIRURGIA E MEDICINA

Responsabili scientifici: Gabriele Muti, Luca Piovano



ROMA | 1 MARZO

IL LIFTING DEL SENO

LA MASTOPESSI SEMPLICE, LA MASTOPESSI CON
PROTESI, LA CHIRURGIA MAMMARIA DI REVISIONE

Responsabili scientifici:

Paolo Vittorini, Ernesto Maria Buccheri, Maria Servillo



NAPOLI | 5-6 SETTEMBRE

IL VOLTO

CHIRURGIA E MEDICINA

Responsabile scientifico: Pierluigi Canta



PALERMO - ITALY | 10-11 OCTOBER

LIVE SURGERY

ADVANCED BREAST PLASTIC SURGERY COURSE

Course Directors: Egidio Riggio, Giovanni Zabbia



TORINO | NOVEMBRE

FACE

RINGIOVANIMENTO FACCIALE, DAI FILLER,
AI FILI, AL LIFTING CHIRURGICO

Responsabili scientifici: Alessandro Gualdi, Luca Cravero

LE PROTESI A DOPPIO GEL NELLA CHIRURGIA ESTETICA DEL SENO

GIUSEPPE VISCONTI



Negli ultimi anni, il dibattito scientifico relativo alle protesi mammarie si è particolarmente focalizzato sul tipo di rivestimento della protesi, con i relativi vantaggi e svantaggi di ciascuna. Le protesi che oggi utilizziamo sono riempite in silicone ed, eccezion fatta per le nuove protesi “leggere” costituite da gel di silicone coesivo di ultima generazione legato a microsferi in borosilicato, tendiamo a distinguerle per una maggiore o minore morbidezza del gel.

La piccola famiglia di protesi anatomiche a doppio gel di silicone rappresenta una sotto-categoria di manufatto dalle caratteristiche biodinamiche uniche. Da un punto di vista di contenuto, sono protesi costituite da un doppio gel di silicone distribuito in modo diagonale: un gel più morbido sulla superficie posteriore della protesi e un gel più consistente sulla superficie anteriore della stessa. L'obiettivo di questo costrutto è avere una protesi che possa adeguarsi più facilmente alla conformazione unica della gabbia toracica di ciascuna paziente ed al tempo stesso avere dei bordi più morbidi per ridurre la chance di palpabilità; il gel più coesivo nella parte anteriore ed inferiore della protesi giocherebbe un ruolo di “spinta” e di “supporto” alla ghiandola mammaria con un effetto di lieve mastopessi interna.

Altra caratteristica interessante di queste protesi anatomiche è il profilo: la massima proiezione dell'impianto si colloca sul 25% inferiore della protesi e la curva margine inferiore protesi-punto di massima proiezione è la più lunga in assoluto per protesi anatomiche simili in grandezza. Presentano, inoltre, una superficie leggermente più piatta sopra al punto di massima proiezione a funzione di ulteriore supporto parenchimale. Disponibili con base ovale o tonda e con due gradi di proiezione diversi, il rivestimento di questa tipologia di protesi è esclusivamente in poliuretano.

Nella mia esperienza clinica, queste protesi rappresentano un'ulteriore opzione da considerare nell'armamentario delle protesi mammarie, sia negli interventi di mastoplastica additiva primaria, per le correzioni di mammelle con malformazioni del polo inferiore come constricted breasts e seno a tubo, che per mastopessi con protesi primaria ed in chirurgia estetica secondaria.

Sono indicate per lo più in pazienti meso ed ectomorfe e possono essere alloggiare sia sottomuscolo sia a livello prepettorale, sebbene l'alloggiamento prepettorale sottomuscolo spesso ne esalta la forma. Quando necessario, si associa l'approccio composite.

Nelle mastoplastiche additive primarie spesso dona un risultato scolpito ma al tempo stesso elegante se correttamente alloggiate.

Nei casi di malformazione mammaria con polo inferiore costretto (figura 1) e nei seni a tu-bo, contribuisce ad esaltare la convessità del polo inferiore liberato e ridefinito chirurgicamente.

Nelle mastopessi con protesi, la particolare lunghezza della curva margine inferiore-punto di massima proiezione della protesi consente di ottenere delle convessità di polo inferiori interessanti con, al tempo stesso, un reclutamento tissutale maggiore che si traduce spesso in una riduzione delle cicatrici necessarie per ottenere un valido lifting del seno che vanno dalla periareolare alle cicatrici a L. (figura 2)

Inoltre il tipo di costruito è un alleato in più alle manovre chirurgiche volte a minimizzare la waterfall deformity nelle mastopessi con protesi.

In conclusione, le protesi a doppio gel rappresentano un'ulteriore opzione protesica molto versatile in chirurgia estetica del seno, con le giuste indicazioni.

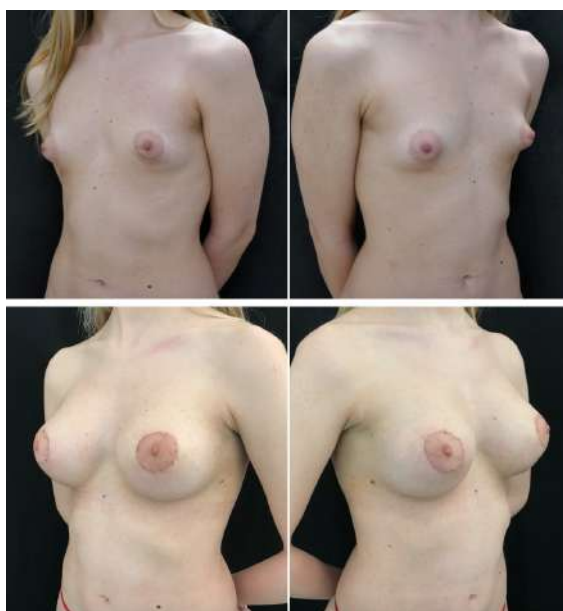


Figura 1:
(Sopra) Preoperatorio di paziente con ipoplasia mammaria bilaterale con polo inferiore co-stretto.
(Sotto) Postoperatorio a 2 mesi dopo mastoplastica additiva con protesi in doppio gel rivestite in poliuretano.

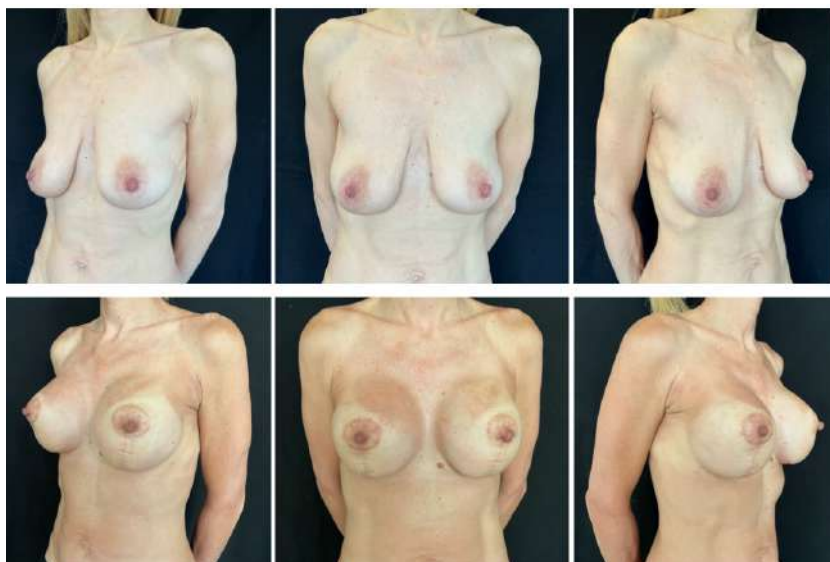


Figura 2:
(Sopra) Preoperatorio di paziente con flaccidità e ptosi mammaria postgravidica.
(Sotto) Postoperatorio a 6 mesi dopo mastopessi verticale con protesi in doppio gel rivestite in poliuretano.

È L'ORA DELLA RINASCITA

ADRIANO SANTORELLI



Questo è il nome che dobbiamo dare a quello che sta accadendo oggi alla Nazionale Calcio Chirurghi Plastici.

Si perchè la nazionale a quasi due anni dalla sua fondazione ha un piccolo record: non ha mai vinto una partita.

Ma facciamo un passo indietro torniamo all'inizio.

In concomitanza del congresso Roma\Dubai del giugno 2023 un gruppo di avanguardisti ha pensato bene di creare una squadra di amici, poi colleghi, ed infine calciatori. A questo gruppo è stato dato anche un nome molto altisonante ovvero Nazionale Calcio Chirurghi Plastici. E voi che nome vi sareste dati con un presidente come Roy De Vita, un allenatore della caratura di Pierfrancesco Cirillo, un centrale come Patrick Malluci?? Insomma i presupposti c'erano tutti, così il sottoscritto ed il presidente dell'epoca di Aicpe onlus Yuri Macrino, si sono messi all'opera per completare la squadra. Si Aicpe onlus c'entra non poco visto che le iniziative hanno sempre attività benefiche (all'epoca non pensavamo che nelle attività benefiche da attenzionare ci potesse essere la nazionale stessa). Così come diceva Nereo Rocco "un che la pari un che la difenda un che la butti". Iniziamo dal portiere ne abbiamo ben tre: lo storico Gianluca Gatti difficile da scalzare, il giovane promettente Vittorio Quercia che scalpita, la parentesi Bill Adams che si è presentato sul campo di calcio in scarponcini da trekking.

"Un che la difenda".. beh che dire l'inamovibile Yury Macrino (nel senso che è difficile da spostare) i fidi Panimolle con evidenti problemi di conflittualità verso gli arbitri, Luca Rosato Andrea Ingratta i signori del calcio, il compianto Alessandro Giacomina che ha il triste record di non essere mai riuscito a completare una partita a causa di ripetuti infortuni ed il nuovo che avanza Giuseppe D'aniello che ha ancora molto da dimostrare.

Passiamo al centrocampo

Partiamo dal nostro 10 che 10 non è visto che sulla maglietta ha il numero 45/55 sapete tutti chi è: Patrick Mallucci che ha segnato uno dei pochi gol di tutta la squadra su rigore, ha provato a portare anche il figlio Patrick Junior, grande calciatore ma nemmeno lui è riuscito a sollevare le sorti della squadra. Patrick non si discute ma quando le cose vanno male il 10 è il primo a saltare. Gli esterni: un grande Stefano Avvedimento capace di fare entrambe le fasi, autore dell'unico gol mai fatto su azione, ecco da gente come lui dobbiamo ripartire. Dall'altro lato Giovanni Bistoni, l'oriundo di Valencia, lui merita un discorso a parte.

Giovanni è uno di quei calciatori che non importa se segna oppure no, se gioca bene oppure no, a me importa soltanto che corra felice su quella fascia, libero da qualunque schema fisico e mentale, per cui Giovanni nella mia squadra un posto per te ci sarà sempre. Poi arriviamo a me, all'attaccante. È difficile autogiudicarsi ma ho una storia che parla: zero gol. Certo ho tante attenuanti, non è il mio ruolo, i cross non arrivano, il gioco latita, Patrick non mi passa la palla però zero gol sono zero gol. Lascio il posto, che qualcuno si faccia avanti.

Poche parole sulla squadra dirigenziale:

La dirigente accompagnatrice Barbara Cagli, vera anima della squadra che porta sua figlia a vedere le nostre partite, con la speranza non dico di vincere ma di fare almeno un gol, l'allenatore Cirillo che invece di spronarci e metterci in campo le uniche parole che ci dice "questa volta non vi fate male e provate a finire la partita" ed infine un appello al Presidente De Vita: " Presidè qualche volta bisogna fare qualche scelta dolorosa o cacci i sordi o cacci l'allenatore!"

Ma il vero appello lo faccio a tutti voi, a tutti i soci Aicpe, abbiamo bisogno di nuova linfa, abbiamo bisogno di nuovi calciatori per rinvigorire la squadra ed almeno provare a vincere una partita.

Caratteristiche essenziali: essere socio, saper giocare a calcio, rispettare al gerarchia, avere fede.

Vi aspettiamo per chi fosse interessato.

Mandare cv calcistico a dott.adrianosantorelli@gmail.com



Per un Natale senza preoccupazioni, scegli clinic-protect: la tranquillità per te e i tuoi pazienti.

Proteggi il tuo lavoro e offri ai tuoi pazienti la serenità che meritano, garantendo loro una copertura sicura contro le complicanze post-operatorie.

Le nostre proposte per la tua serenità



clinic-protect ESSENTIALS

119 € annuali

- ✓ Complicanze mediche - Max. 1'500 €
- ✓ Complicanze estetiche - Max. 1'500 €
- ✓ Durata selezionabile 1, 3 o 5 anni
- ✓ Contrattura capsulare (Baker 3-4)
- ✓ Protezione protesi



clinic-protect PREMIUM

199 € annuali

- ✓ Complicanze mediche - Max. 5'000 €
- ✓ Complicanze estetiche - Max. 2'000 €
- ✓ Durata selezionabile 1, 3 o 5 anni
- ✓ Contrattura capsulare (Baker 3-4)
- ✓ Protezione protesi



clinic-protect CUSTOM

Copertura **su misura**

Personalizza la copertura per i tuoi pazienti secondo le tue esigenze. **Contattaci per maggiori informazioni.**

Assicura il sorriso dei tuoi
pazienti anche per le feste.

Scopri come con beautyprotect.

+39 047 1143 1095

www.beautyprotect.com

info@beautyprotect.com

 [beautyprotect_italia](https://www.instagram.com/beautyprotect_italia)

 [Beautyprotect Italia](https://www.facebook.com/Beautyprotect Italia)



IL DEBUTTO DI AMBER

ERNESTO MARIA BUCCHERI



Si è concluso AMBER Meeting, tenutosi a Roma dal 24 al 26 ottobre 2024 presso l'hotel Villa Pamphili. Sono stati tre giorni all'insegna dell'aggiornamento scientifico in chirurgia estetica della mammella, body contouring e medicina estetica. AMBER è nato nel 2023 da una mia idea che ho perseguito con coraggio e dedizione fin dal primo momento. AMBER doveva essere più di un semplice meeting; grazie all'intelligenza artificiale volevo che fosse una vera e propria esperienza immersiva nel campo della chirurgia estetica.

Il progetto ha preso piede, e sarebbe stato impossibile portarlo avanti da solo, quindi mi sono affiancato a stimati colleghi.

Desidero ringraziare anzitutto l'infaticabile Damiano Tambasco, mi ha supportato lungo tutto il percorso organizzativo durato oltre un anno. Abbiamo lavorato gomito a gomito, dallo sviluppo e realizzazione dei meccanismi interattivi di AMBER fino alla scelta delle location per le cene sociali, affrontando i mille problemi che si sono presentati nell'organizzazione di un evento così importante.

Un sincero ringraziamento va a Erminio Mastroluca e Adriano Santorelli, che hanno seguito il programma della medicina estetica, caricandosi di responsabilità e voglia di fare bene. Ultimo, ma non meno importante, desidero ringraziare i numerosissimi sponsor che hanno creduto nel debutto di AMBER; anche loro hanno dimostrato coraggio mettendosi in discussione in questa prima edizione.

Concludo salutando tutti e invitando a restare connessi per scoprire cosa riserverà la prossima edizione dell'AMBER Meeting... Siamo già pronti con novità assolute!

AMBER doveva essere più di un semplice meeting; grazie all'intelligenza artificiale volevo che fosse una vera e propria esperienza immersiva nel campo della chirurgia estetica.



Associazione Italiana Chirurgia Plastica Estetica

Per le donazioni si riportano i dati di AICPE Onlus

Codice Fiscale: 96035560174

IBAN: IT70C0200811400000102628131

Per il 5x1000 basterà riportare nella dichiarazione dei redditi il Codice Fiscale 96035560174 dell'associazione.

Causale "donazione liberale a favore di AICPE Onlus"

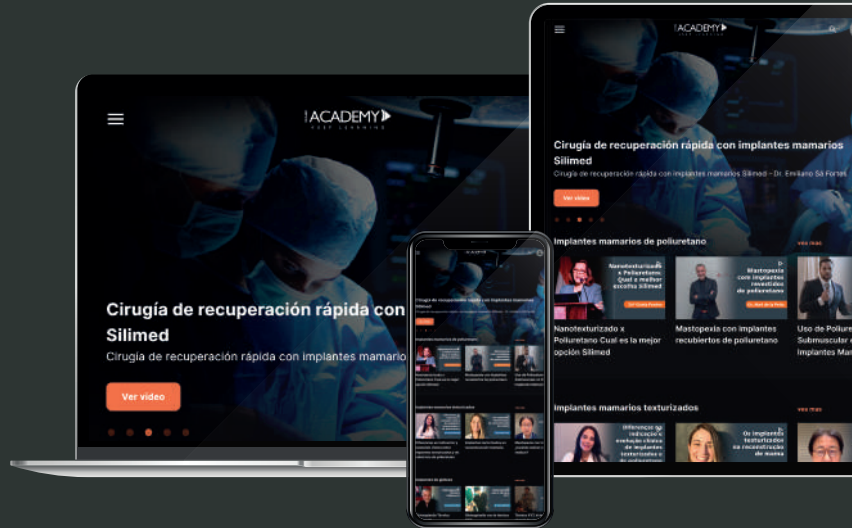
Grazie a tutti per il vostro supporto.

Il Presidente

Nicola Monni

Piattaforma di formazione online per Esperti di Chirurgia Plastica, Estetica e Ricostruttiva.

¿Conosci già la Silimed Academy?



Come funziona?



Accesso facile e adattato a tutti i dispositivi grazie ai video On Demand, che consentono la visione online in qualsiasi momento e luogo.



Registrazione semplice in pochi passaggi e accesso ai contenuti disponibili.



Navigazione intuitiva Con un'interfaccia facile e adattata alle esigenze dell'utente, facilita l'esperienza e l'apprendimento all'interno della piattaforma, con funzioni di ricerca efficaci e varie categorie di contenuti.

Benefici della Silimed Academy

Contenuti aggiornati con i più recenti progressi della chirurgia plastica, estetica e ricostruttiva. **1 nuovo contenuto ogni mese.**

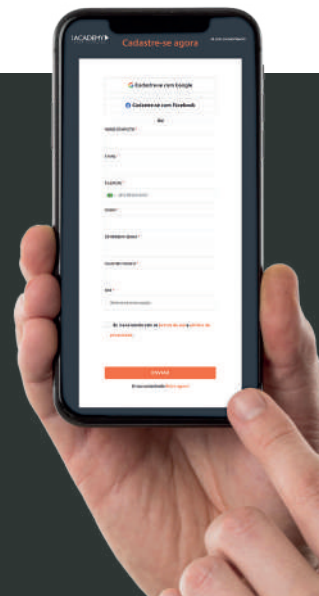
Contenuto esclusivo per gli utenti della piattaforma con accesso a:

- Interventi in diretta
- Articoli e pubblicazioni scientifiche
- Protesi mammarie di diversa superficie
- Protesi per glutei, mento e palloncini gastrici
- Novità e tendenze del settore
- Business & Management

+25 oratori
+1.000 min di video formazione

Visita www.silimedacademy.com/en

Scansiona il seguente **codice QR** dal tuo dispositivo e registrati alla Silimed Academy.



SILIMED ▶

www.silimed.com/it

Silimed Europe Breast Implants
 @Silimed.Europe Silimed Europe
 Silimed Breast Implants Silimed.Official

Silimed Italia
 Via Vittorini 129 - Ground floor
 00144 Rome - Italia
info@silimed.it
 Tel: +39 0691 714 169



TEOXANE



Behind those **bright eyes.**

Per un risultato naturale che dona ai tuoi pazienti uno sguardo fresco, riposato e che rispecchia la loro bellezza unica.

VISITA [TEOXANE.com/IT](https://www.teoxane.com/it)

TEOXANE. INJECT MORE BEAUTY INTO YOUR LIFE